

<https://doi.org/10.23888/HMJ2026141133-148>

EDN: BBVUFK

## **Взрывное ранение нижней конечности. Реконструктивные операции при обширных дефектах костной и мягких тканей: ожидания и реальность**

А.Б. Кошкин<sup>1</sup>, М.В. Паршиков<sup>2</sup>, М.В. Говоров<sup>2</sup>, М.Л. Максаров<sup>3</sup>

<sup>1</sup> Госпиталь для ветеранов войн № 2 Департамента здравоохранения города Москвы, Москва, Российская Федерация;

<sup>2</sup> Российский Университет Медицины, Москва, Российская Федерация;

<sup>3</sup> Орехово-Зуевская больница, филиал № 1, Орехово-Зуево, Российская Федерация

### **АННОТАЦИЯ**

**Обоснование.** Ввиду резкого увеличения количества случаев взрывных ранений в течение последних двух лет в практике как военных хирургов, так и гражданских, проблема сохранения конечности при тяжелых многооскольчатых открытых переломах костей конечностей является весьма актуальной.

В статье представлен клинический случай лечения пациента с взрывным ранением обеих нижних и левой верхней конечности с открытым многооскольчатым переломом дистального эпиметафиза левой большеберцовой кости с обширным костным дефектом, диафизарными переломами костей правой голени, переломом ногтевой фаланги 5-го пальца правой кисти, множественными осколочными ранениями конечностей.

**Заключение.** Проведенное клиническое наблюдение подчеркивает необходимость дальнейших исследований и разработок в области лечения взрывных травм, а также важность обмена опытом и знаниями между военными и гражданскими медиками для повышения эффективности медицинской помощи в условиях боевых действий и чрезвычайных ситуаций. Перспективным направлением представляется разработка более гибких клинических алгоритмов, учитывающих не только тяжесть травмы, но и потенциал восстановления конкретного пациента, а также возможности медицинского учреждения.

**Ключевые слова:** взрывная травма; сохранение конечности; ампутация; реконструкция конечности.

#### **Для цитирования:**

Кошкин А.Б., Паршиков М.В., Говоров М.В., Максаров М.Л. Взрывное ранение нижней конечности. Реконструктивные операции при обширных дефектах костной и мягких тканей: ожидания и реальность // Наука молодых (Eruditio Juvenium). 2026. Т. 14, № 1. С. 133–148. doi: 10.23888/HMJ2026141133-148 EDN: BBVUFK

<https://doi.org/10.23888/HMJ2026141133-148>

EDN: BBVUFK

## Blast Wound of Lower Limb. Reconstructive Surgeries for Extensive Bones and Soft Tissue Defects: Expectations and Reality

Arsenty B. Koshkin<sup>1</sup>, Mikhail V. Parshikov<sup>2</sup>, Mikhail L. Maxarov<sup>2</sup>, Mikhail V. Govorov<sup>3</sup>

<sup>1</sup> Hospital for War Veterans No. 2, Moscow, Russian Federation;

<sup>2</sup> Russian University of Medicine, Moscow, Russian Federation;

<sup>3</sup> Orekhovo-Zuyeveskaya Hospital, Branch No. 1, Orekhovo-Zuyevo, Russian Federation

### ABSTRACT

**BACKGROUND:** In view of a sharp increase in the number of blast wounds over the past two years, the problem of limb salvage in case of severe comminuted open fractures of limb bones is highly relevant in practice of both military and civilian surgeons.

**AIM:** To demonstrate potentials of reconstructive surgery in case of a severe blast trauma with prognostically unfavorable parameters according to standard classification scales.

The article presents a clinical case of treatment of a patient with a blast wound of both lower and left upper limbs with an open comminuted fracture of distal epimetaphysis of the left tibia with extensive bone defect, diaphyseal fractures of the bones of the right leg, a fracture of the distal phalanx of the 5<sup>th</sup> finger of the right hand, multiple shrapnel wounds of the extremities.

**CONCLUSION:** This clinical observation emphasizes the need for further research and developments in the treatment of blast wounds, as well as the importance of sharing experience and knowledge between military and civilian professionals to improve the effectiveness and medical aid in battlefield and emergency situations. A promising direction is the development of more flexible clinical algorithms taking into account not only the severity of the injury but also the recovery potential of the individual patient and the potentials of a medical facility.

**Keywords:** blast injury; limb salvage; amputation; limb reconstruction.

### To cite this article:

Koshkin AB, Parshikov MV, Maxarov ML, Govorov MV. Blast Wound of Lower Limb. Reconstructive Surgeries for Extensive Bones and Soft Tissue Defects: Expectations and Reality. *Science of the Young (Eruditio Juvenium)*. 2026;14(1):133–148. doi: 10.23888/HMJ2026141133-148 EDN: BBVUFK

## Обоснование

В последние годы в ходе специальной военной операции (СВО) отмечается значительный рост случаев взрывных ранений. Если ранее с подобными боевыми травмами сталкивались преимущественно военные медики в условиях локальных конфликтов, то в современных реалиях масштабность боевых действий привела к резкому увеличению нагрузки на медицинские службы. Это обусловило необходимость привлечения многопрофильных гражданских медицинских учреждений к оказанию помощи данной категории пострадавших. Перед гражданскими специалистами встали принципиально новые клинические задачи. Хотя в мирное время встречаются тяжелые сочетанные травмы конечностей, взрывные ранения имеют принципиальные различия в патогенезе и течении раневого процесса, что крайне важно при решении вопроса о сохранении конечности или выполнении ее ампутации. Уникальность взрывной травмы обусловлена комплексным воздействием нескольких повреждающих факторов: разрушительной ударной волны, множественных ранящих снарядов, высокотемпературного воздействия и токсических продуктов взрыва [1, 2]. Эти компоненты в совокупности создают особый паттерн повреждения тканей, значительно отличающийся от механизмов гражданской травмы. При работе с данными пациентами также необходимо учитывать морфологические особенности течения раневого процесса: зоны разрушения или отрыва, зоны первичного и вторичного некрозов. Для понимания степени повреждения конечности существует множество классификаций, применяемых как в гражданской, так и в военной медицине: *Mangled Extremity Severity Score (MESS)*, индекс спасения конечностей *Limb Salvage Index (LSI)*, прогнозирующий индекс спасения *Predictive Salvage Index (PSI)*, травма нерва, ишемия, травма мягких тканей, травма скелета, шок и возраст пациента — *Nerve injury, Ischemia, Soft-tissue injury, Skeletal injury, Shock, Age of patient Score*

(*NISSSA*) и Ганноверская шкала переломов-97 (*Hannover fracture scale, HFS-97*), классификации открытых переломов Gustilo-Andersen [1–3]. Можно применять отечественную шкалу ВПХ-П, но она в отдельности не учитывает степень повреждения органа. В иностранных источниках с весны 2022 года появился термин «искаленная конечность»/«*mangled limb*», что сопоставимо с понятием из военно-полевой хирургии «разрушение конечности», либо конечность, «висящая» на лоскуте. В отечественной литературе определение термина «разрушение» сформулировано следующим образом: «полная или частичная утрата жизнеспособности тканевых массивов, не подлежащих восстановлению в конкретных условиях, полное прекращение магистрального кровотока, перелом костей и повреждение мягких тканей — более чем на половину окружности, «неполный отрыв» — разрушение сегмента конечности, при котором сохраняется соединение дистального и проксимального отделов кожным либо кожно-мышечным лоскутом» [1, 3].

Однако, несмотря на разнообразие классификаций и терминов, на сегодняшний день остается много вопросов, главный из которых — ампутация или сохранение конечности? При этом необходимо учитывать мнение пациента, который в большинстве случаев стремится сохранить конечность, несмотря на достижения современного экзопротезирования. Решение этой проблемы после тяжелой травмы требует индивидуального подхода к каждому больному с использованием шкал оценки тяжести повреждений в качестве ориентира, а также учета возможностей лечебного учреждения и опыта хирурга.

**Цель** — продемонстрировать клинические возможности реконструктивной хирургии при тяжелом взрывном ранении нижней конечности с прогностически неблагоприятными показателями по стандартным классификационным шкалам.

## Описание случая

Пациент С., 2000 г.р., получил взрывные осколочные ранения верхних и ниж-

них конечностей 07.02.2024 во время выполнения специальных задач в зоне СВО. Согласно медицинской документации, на этапах оказания помощи были диагностированы огнестрельные осколочные ранения с поражением обеих нижних конечностей, открытый оскольчатый перелом левой большеберцовой кости в средней трети со смещением отломков и обширным дефектом мягких тканей, открытые оскольчатые внутрисуставные переломы дистальных метаэпифизов костей правой голени с распространением на нижнюю треть диафизов обеих костей и значительным дефектом костной ткани в нижнем отделе большеберцовой кости. Огнестрельное осколочное ранение правой кисти с огнестрельным оскольчатым переломом основной фаланги 5-го пальца. Огнестрельные слепые осколочные ранения мягких тканей обоих плеч, правого предплечья, обоих бедер, обеих голеней, левой стопы.

17.02.2024 пациент был эвакуирован военно-транспортной авиацией в НМИЦ ВМТ им. А.А. Вишневого для дальнейшего оказания специализированной помощи. На этапах медицинской эвакуации ему последовательно проводились хирургические вмешательства:

- 08.02.2024 — первичная хирургическая обработка ран с фиксацией перелома левой голени в аппарате внешней фиксации КСВП («Комплект стержневой военно-полевой») («голень–стопа»);

- 09.02.2024 — повторная хирургическая обработка ран конечностей;

- 13.02.2024 — демонтаж аппарата КСВП с последующей фиксацией левой голени и стопы в чрескостном дистракционном аппарате (ЧКДА) Илизарова, а также повторная обработка ран левой нижней конечности с резекцией проксимальных отломков большеберцовой и малоберцовой костей и острым укорочением конечности;

- 27.02.2024 — аутодермопластика раны правой голени расщепленным кожным лоскутом.

14.03.2024 больной переведен в отделение множественной и сочетанной травмы № 4 хирургического госпиталя

ФГБОУ ВО «Российский университет медицины» Минздрава России для продолжения комплексного лечения.

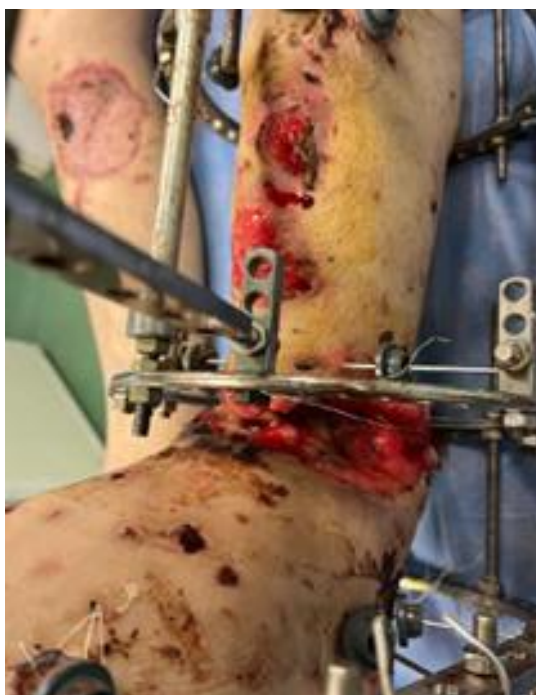При поступлении состояние пациента расценено как тяжелое. Тяжесть состояния обусловлена выраженным болевым синдромом, анемическим синдромом (гемоглобин — 91 г/л), гипопропротеинемией (белок — 55 г/л), водно-электролитными нарушениями. Больной постоянно нуждался в посторонней помощи даже в пределах кровати. Основной *жалобой* были боль в правых голени, стопе, запястье и кисти, часто «стреляющего» характера (в голени и стопе 8–9 баллов по визуальной аналоговой шкале, ВАШ).

**Ортопедический и локальный статус:** пациент постоянно лежит, может быть транспортирован только на «лежащей» каталке. Отмечались вынужденное положение правой нижней конечности в позиции сгибания около 100° в правом коленном суставе (обусловленное выраженным болевым синдромом) и варусная деформация правой голени с вершиной искривления в верхней трети диафиза, сопровождающаяся гипотрофией мышц. Имобилизация правой нижней конечности отсутствовала (со слов пациента, в НМИЦ ВМТ им. А.А. Вишневого гипсовую лонгету пришлось снять из-за выраженных болей в области голени спастического характера). По передне-внутренней поверхности голени имелся рубец после аутодермопластики перфорированным кожным лоскутом без признаков воспаления и патологического отделяемого. Донорская зона на передней поверхности правого бедра заживала вторичным натяжением, была представлена чистыми грануляциями. Движения в правом голеностопном суставе сохранены в полном объеме.

Левая нижняя конечность фиксирована аппаратом Илизарова, состоящим из двух колец на голени и модуля из двух полуколец для фиксации стопы. Кожные покровы вокруг спиц без признаков воспаления. По передне-наружной поверхности голеностопного сустава определяется обширная рана округлой формы размером

8×10×5 см, выполненная грануляционной тканью с фибринозно-некротическим налетом. На передневнутренней поверхности визуализируется рана, закрытая плотным струпом диаметром до 5 см. Между этими ранами сохранялся кожный лоскут максимальной шириной до 4 см, при этом окружающие ткани напряжены, бледно-белого цвета. Из раны отмечается умеренное серозно-геморрагическое отделяемое. В нижней трети голени, по передней и задней поверхности, имелись еще две округ-

лые раны диаметром 4–5 см, заполненные грануляционной тканью в пределах подкожной клетчатки (рис. 1). Пульсация на тыле стопы не определялась, пальцы теплые, находились в положении сгибания, активные и пассивные движения ими ограничены, чувствительность значительно снижена по тыльной и подошвенной поверхности. Имелось анатомическое укорочение левой голени на 5 см (сформированное на этапах эвакуации). Движения в левом коленном суставе в полном объеме.




**Рис. 1.** Внешний вид левой голени при поступлении.

Правое предплечье фиксировано в гипсовой лонгетной повязке. При ее снятии по сгибательной поверхности предплечья имелся рубец после ранения, без признаков воспаления. Наблюдались ограничение противопоставления 1-го пальца и зоны гипестезии по ладонной поверхности 1–3-го пальцев; 5-й палец кисти фиксирован спицей по Suzuki.

Пациенту назначено лабораторное, рентгенологическое обследование, ультразвуковая доплерография сосудов нижних конечностей, антибактериальная, антикоагулянтная, сосудистая, обезболивающая терапия (включая нестероидные противо-

воспалительные препараты и наркотические анальгетики), неоднократно выполнялись блокады седалищного нерва с целью купирования нейропатической боли.

На рентгенограммах левой голени выявлен многооскольчатый фрагментарный перелом левой большеберцовой кости на уровне дистального метаэпифиза и диафиза со смещением отломков, множественные инородные тела левой голени металлической плотности. В боковой проекции выраженная ангуляция (45–50°) дистального метаэпифиза большеберцовой кости с углом, открытым кпереди (рис. 2).



**Рис. 2.** Рентгенограмма костей голени и голеностопного сустава с захватом костей стопы левой нижней конечности при поступлении.

На рентгенограммах костей правой голени имелся перелом диафизов большеберцовой и малоберцовой костей на границе средней и верхней трети со смещением отломков с начальными признаками консолидации: линия перелома прослеживалась не на всем протяжении, между отломками отмечались гипоинтенсивные костные мостики.

На рентгенограммах правых предплечья и кисти выявлены оскольчатый перелом основной фаланги 5-го пальца правой кисти в условиях фиксации кисти по Suzuki, инородное тело в мягких тканях по сгибательной поверхности предплечья в нижней трети.

КТ-ангиография артерий левой нижней конечности (в сосудистом режиме после проведенного контрастирования): на всем протяжении визуализировалась бедренная и подколенная артерии, без участков сужения, большеберцовая артерия прослеживалась до уровня средней трети голени, извитая, диаметр на участке визуализации разный, задняя большеберцовая артерия прослеживалась до стопы, извитая, диаметр резко сужен на уровне средней-нижней трети голени (рис. 3).

При ультразвуковом исследовании периферической нервной системы выявлены невромы большеберцового нерва на уровне верхней трети правой голени и

срединного нерва на уровне нижней трети правого предплечья.

07.02.2024 выставлен диагноз: «взрывная сочетанная травма». Осколочные ранения верхних и нижних конечностей. Осколочное ранение правой голени с дефектом мягких тканей и открытым оскольчатый переломом большеберцовой кости в средней трети со смещением костных фрагментов. Осколочное ранение левой голени с открытыми осколочными внутрисуставными переломами дистальных метаэпифизов обеих костей с переходом на нижнюю треть диафизов со смещением костных отломков и дефектом мягких и костной тканей. Огнестрельное осколочное ранение правой кисти с огнестрельным оскольчатый переломом основной фаланги 5-го пальца. Огнестрельные слепые осколочные ранения мягких тканей обоих плеч, правого предплечья, обоих бедер, обеих голеней, левой стопы. Посттравматическая нейропатия правого большеберцового нерва, правого срединного нерва.

Выполнена оценка повреждений конечностей по классификациям и шкалам. Повреждения правой голени и правой кисти были расценены как благоприятные в плане прогноза и реабилитации. Наиболее тяжелым был прогноз в отношении левой нижней конечности (табл. 1).

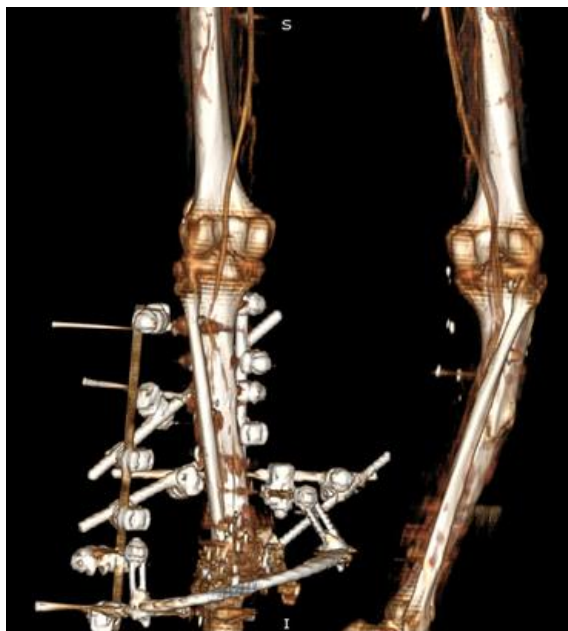

Рис. 3. КТ-ангиография левой нижней конечности.

Таблица 1. Оценка тяжести повреждений левой нижней конечности по классификации Gustilo–Anderson, шкалам MESS, PSI, NISSA и HFS-97

Шкала/Классификация	Баллы	Комментарий
Gustilo–Anderson	IIIА	Тяжелая травма, но возможна реконструкция
MESS (Mangled Extremity Severity Score)	7	Показана ампутация
PSI (Predictive Salvage Index)	8	Высокий риск ампутации
NISSA (Nerve, Ischemia, Soft-tissue, Skeletal, Shock, Age)	14	Пограничный вариант
HFS-97 (Hannover Fracture Scale)	10	Тяжелое повреждение

Несмотря на то что оценка состояния конечности по шкале MESS предполагала необходимость ампутации, ряд следующих дополнительных факторов позволил принять решение в пользу ее сохранения:

1) наличие кровотока в задней большеберцовой артерии;

2) отсутствие длительной критической ишемии конечности и значительного дефекта кости и мягких тканей;

3) молодой возраст больного, отсутствие вредных привычек (в том числе курения), положительный и быстрый терапевтический ответ на обезболивающую, сосудистую, симптоматическую терапию;

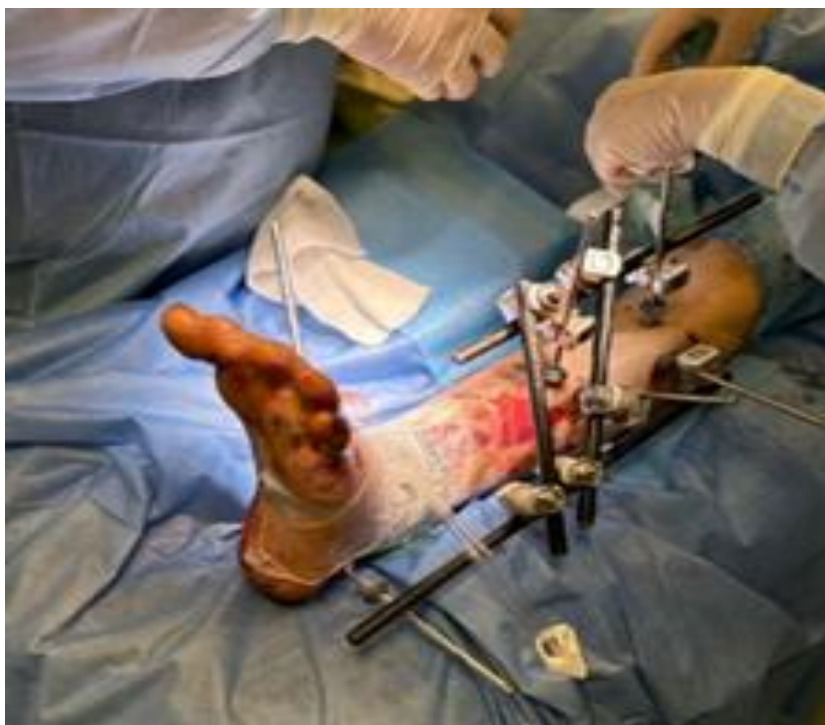4) категорический отказ пациента от ампутации.

При составлении плана лечения руководствовались принципами «damage control»; принципом раннего соответствующего лечения (англ.: *Early Appropriate Care*), стратегией безопасной окончательной операции (англ.: *Safe Definitive Surgery*), быстрого индивидуального безопасного лечения (англ.: *Prompt-Individualized-Safe Management*), то есть осуществление хирургического лечения больного с повреждениями настолько рано, насколько позволяет его состояние, и настолько поздно, насколько допускают срок повреждения, состояние его ран и индивидуальные особенности организма [4–7].

При определении тактики лечения особую обеспокоенность вызывали про-

грессирующие некротические изменения кожных покровов в зоне повреждения левой нижней конечности, создававшие угрозу развития гнойно-септических осложнений. На третьи сутки после поступления в отделение пациенту выполнен перемонтаж аппарата Илизарова, вторичная хирургическая обработка раны с удалением некротизированных и нежизнеспособных тканей, пульс-лаваж раны с последующим тампонированием абсорбирующей

кальций-альгинатной повязкой *Sorbalgon Ag*. Через 7 суток с целью активного удаления раневого отделяемого, стимуляции ангиогенеза, снижения бактериальной обсемененности раны, уменьшения ее размеров и снижения отека тканей установлена лечебная система вакуумирования ран (VAC-система). Для удобства работы с системой осуществлен демонтаж аппарата Илизарова, наложен аппарат внешней фиксации (АВФ) КСВП (рис. 4).

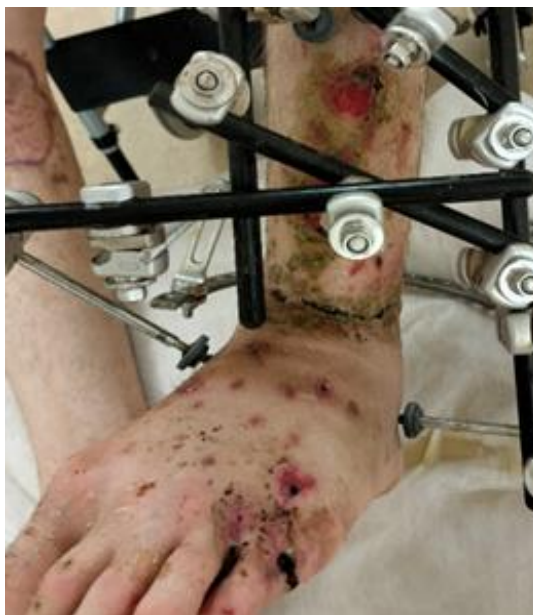

**Рис. 4.** Внешний вид конечности после демонтажа чрескостного дистракционного аппарата Илизарова, установки аппарата внешней фиксации «Комплект стержневой военно-полевой» и VAC-повязки.

Параллельно нейрохирургическая бригада произвела радиочастотную денервацию большеберцового нерва на уровне верхней трети правой голени с целью купирования выраженной нейропатической боли. В дальнейшем с интервалом в 7 дней дважды проводили замену гидрофильной полиуретановой губки и коррекцию VAC-системы. Спустя еще 7 суток (на 28-е сутки после 1-й операции в клинике) при уменьшении размеров раны до возможности ее ушивания пациенту демонтировали VAC-систему и наложили вторичные швы на рану. Далее проводили

ежедневные перевязки. Рана зажила вторичным натяжением, швы сняты на 15-е сутки (рис. 5).

С целью реализации выбранной тактики лечения были последовательно выполнены следующие операции: перемонтаж ЧКДА Илизарова и вторичная хирургическая обработка раны левой голени, перемонтаж ЧКДА Илизарова левой голени, вторичная хирургическая обработка раны, установка VAC-системы на рану левой голени, демонтаж аппарата и установка АВФ КСВП голень–стопа слева, смена VAC-системы левой голени, перемонтаж



**Рис. 5.** Внешний вид конечности после этапных смен VAC-повязок.

стержневого аппарата, наложение наводящих швов и смена VAC-системы раны левой голени. Кроме того, был выполнен невролиз срединного нерва правого предплечья и демонтаж спицы, установленной по методу Suzuki, с 5-го пальца кисти.

Учитывая наличие неправильно срастающегося перелома костей правой голени и, соответственно, нарушения оси правой голени, пациенту предложили остеосинтез интрамедуллярным штифтом, от чего он категорически отказался. В связи с отсутствием эффекта от радиочастотной абляции большеберцового нерва (РЧА) на 35-е сутки пребывания в стационаре и 63-й день после ранения пациенту выполнен невролиз большеберцового нерва на уровне верхней трети правой голени. Продолжена антибактериальная, обезболивающая, антикоагулянтная и сосудистая терапия. На фоне существенного снижения болевого синдрома (2–3 балла по ВАШ) на 48-е сутки стационарного лечения и 85-й день после травмы начата вертикализация пациента, начат курс лечебной физкультуры (ЛФК), физиотерапии. Снижение болевого синдрома после невролиза позволило интенсифицировать активизацию больного, дать нагрузку на правую ногу, использовать средства внешней опоры.

План реабилитации включал проведение ЛФК с целью восстановления мышечной силы, физиотерапевтические процедуры для улучшения кровообращения и нервной проводимости, а также оказание психологической поддержки. Удлинение конечности выполняли со скоростью 1 мм/сут., с регулярным рентгенологическим контролем. Основными целями лечения являлись восстановление опороспособности конечности и минимизация хромоты. Прогноз оценивался как осторожно благоприятный в связи с риском возможных осложнений со стороны раны и консолидации перелома. При этом возраст пациента и его высокая мотивация способствовали повышению вероятности успешного исхода.

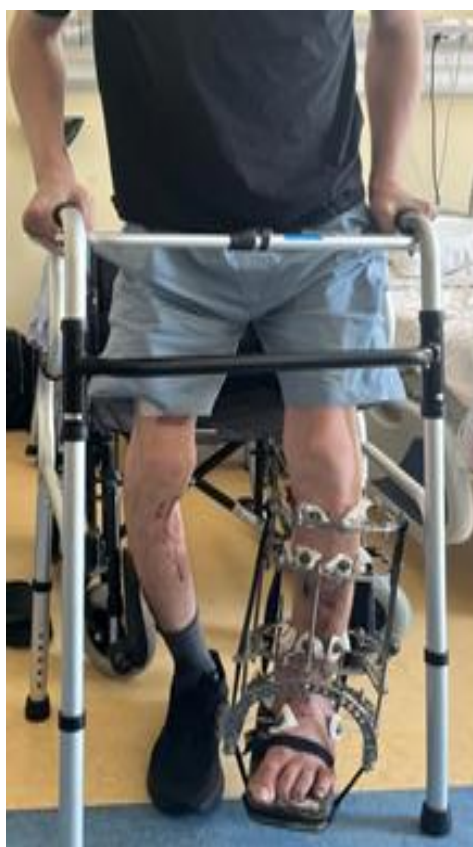После формирования полноценного кожного рубца в нижней трети левой голени (на 83-й день пребывания в стационаре и 120-й после травмы) с целью обеспечения условий для создания опоры на левую ногу выполнен демонтаж АВФ КСВП и осуществлен артродез левого голеностопного сустава в ЧКДА Илизарова. Течение послеоперационного периода гладкое, послеоперационные раны зажили вторичным натяжением, продолжен курс активизации пациента. На 136-е сутки нахождения па-

циента в стационаре (173-й день после травмы) при появлении на контрольных рентгенограммах признаков консолидации в зоне артродеза выполнен перемонтаж ЧКДА Илизарова голень–стопа слева и остеотомия костей левой голени в средней трети с целью формирования регенерата для последующего удлинения конечности.

Таким образом, лечебная стратегия строилась на адаптированных принципах *Damage Control*. Первоначальный этап включал антибактериальную терапию широкого спектра, тщательный мониторинг периферического кровообращения и многоуровневую анальгезию с акцентом на нейропатический компонент боли. Особое внимание уделялось динамической оценке состояния тканей с использованием всех доступных классификационных систем. После достижения стабильного состояния был выполнен артродез голеностопного сустава с последующим удлинением конечности в оптимальные сроки.

Состояние пациента на момент выписки (194-е сутки госпитализации, 231-е сутки после травмы) удовлетворительное.

После проведенных оперативных вмешательств, консервативного и реабилитационного лечения удалось закрыть дефект мягких тканей левой голени с формированием состоятельного рубца, добиться стойкой ремиссии раневого инфекционного процесса, компенсации кровотока и формирования костного анкилоза большеберцово-таранного сегмента с варусной деформацией, при этом полностью восстановить опороспособность правой голени. Послеоперационные раны полностью зажили. Имевшееся анатомическое укорочение левой голени на 5 см (сформированное на этапах эвакуации на 5-е сутки после получения травмы) устраняется дистракцией в ЧКДА Илизарова. Пациент активизирован и передвигается при помощи ходунков с частичной нагрузкой на левую нижнюю конечность (рис. 6).



**Рис. 6.** Внешний вид конечности после артродеза голеностопного сустава и остеотомии костей голени в чрескостном дистракционном аппарате Илизарова. Пациент активизирован и передвигается при помощи ходунков.

В зоне остеотомии определяется формирование костного регенерата (рис. 7). Тем не менее по-прежнему отмечается ограничение движений и чувствительности пальцев левой стопы. На фоне проводимой гимнастики и физиотерапии паци-

ент отмечает некоторое улучшение в виде увеличения площади чувствительных участков стопы. Положение пальцев стопы, а также дефицит длины конечности скорректированы и компенсированы мягким подстопником.



**Рис. 7.** Рентгенограммы костей левой голени после остеотомии и проведения дистракции в чрескостном дистракционном аппарате Илизарова, в зоне остеотомии — формирование костного регенерата.

Для анализа эффективности лечения пациента была создана графическая модель (рис. 8), отображающая взаимосвязь между проводимыми медицинскими вмешательствами и динамикой болевого синдрома. Выбор такого подхода обусловлен ключевой ролью болевого фактора в процессе реабилитации, соблюдением пациентом врачебных рекомендаций и необходим для определения дальнейшей тактики лечения.

Результаты наблюдений показали, что хирургическое устранение невром срединного и большеберцового нервов привело к значительному уменьшению нейропатической боли. Это позволило существенно улучшить двигательную активность пациента и создать условия для проведения последующих этапов лечения без выраженного усиления болевых ощущений.

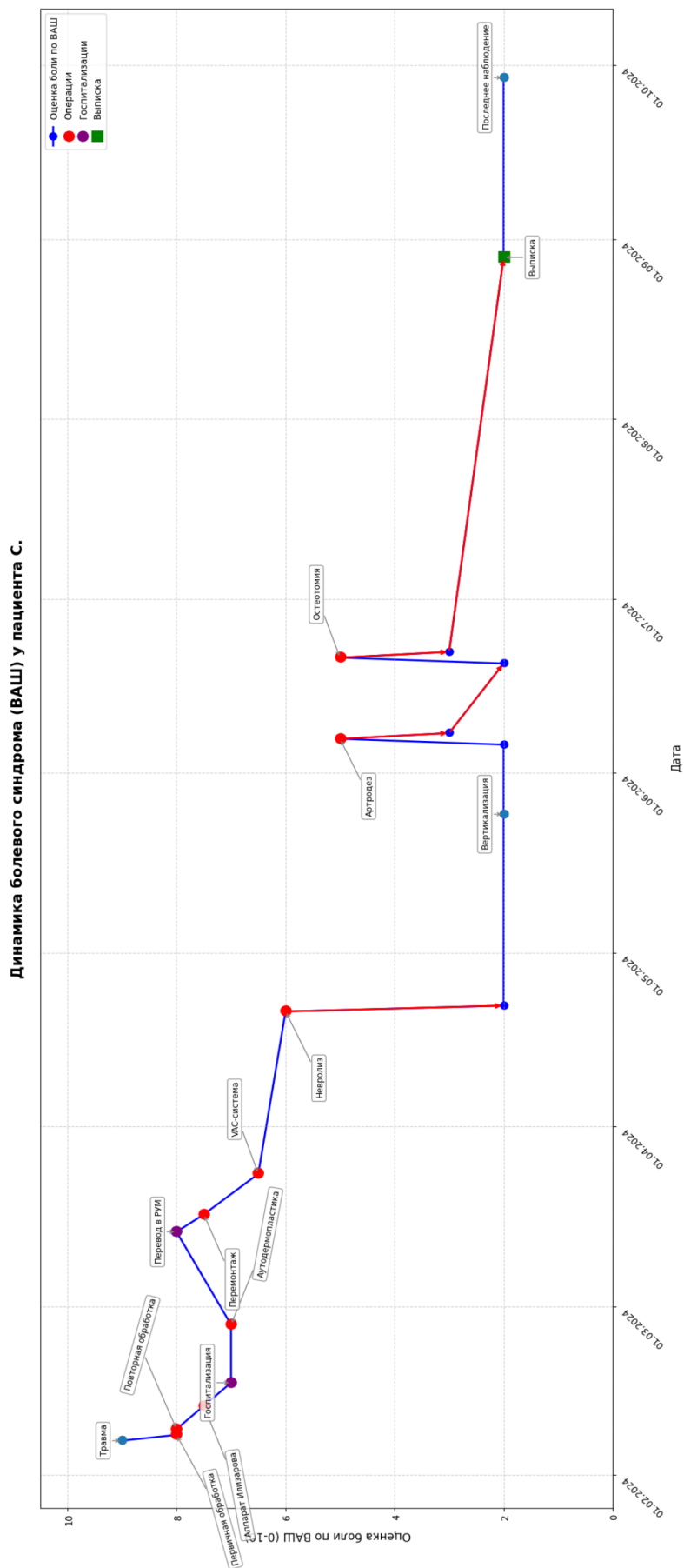
Важную роль в снижении болевого синдрома сыграла также стабильная фиксация костных отломков с помощью ап-

парата Илизарова, что подтверждает значение механической стабилизации в комплексном лечении подобных травм. Полученные данные свидетельствуют о необходимости учитывать как неврологический, так и ортопедический компоненты при разработке стратегии обезболивания и реабилитации пациентов с сочетанными повреждениями конечностей.

В рамках этапности оказания медицинской помощи военнослужащим пациент выписан в отпуск для продолжения лечения в госпиталях министерства обороны с рекомендациями самостоятельно продолжать дистракцию в аппарате Илизарова, продолжать активизацию при помощи ходунков, выполнять динамический рентгенологический контроль.

### Обсуждение

Сохранение конечностей при тяжелой боевой травме является сложной проб-



**Рис. 8.** Схема истории болезни пациента с динамикой болевого синдрома.

лемой и требует индивидуального подхода. В представленном клиническом случае общее состояние раненого и тяжесть травмы конечностей в соответствии с общепринятыми шкалами предполагали выполнение ампутации левой ноги [1, 3, 7]. Объективные показатели, включая шкалу MESS — 7 баллов (высокий риск ампутации), PSI, NISSA и HFS-97 однозначно указывали на высокий риск неблагоприятного исхода для левой нижней конечности. Классификация повреждения по Gustilo IIIA подтверждала тяжесть повреждения ее мягких тканей. Однако комплексная оценка ситуации, включая сохраненный кровоток по задней большеберцовой артерии, молодой возраст пациента и его категорический отказ от ампутации конечности, заставила пересмотреть стандартный подход. На взгляд исследователей, врач травматолог-ортопед должен осмотрительно использовать шкалы, характеризующие тяжесть травмы конечностей, при определении показаний к ампутации.

Взрывные ранения нижних конечностей представляют собой одни из самых сложных и многофакторных травм, требующих мультидисциплинарного подхода к лечению и реабилитации [8–11]. В данном клиническом случае была продемонстрирована возможность сохранения конечности при тяжелом взрывном ранении с использованием современных методов диагностики и лечения, включая применение аппарата Илизарова, VAC-терапии, а также хирургических вмешательств по реконструкции мягких и костных тканей. Большую роль имело раннее и квалифицированное оказание помощи на передовом этапе, своевременная эвакуация на этап специализированной помощи, применение современных методов диагностики и лечения, преемственность специалистов разных военных и гражданских медицинских учреждений и индивидуальный подход.

В литературе имеются данные о сохранении конечности при высоких баллах шкалы MESS. Так, R.K. Jha и соавт. [12] описывают случай, когда мужчина в возрасте около 20 лет получил травматиче-

ское отрывное повреждение области правого голеностопного сустава с тяжелым повреждением нервно-сосудистых структур и множественной травмой сухожилий на борту судна в открытом море. Несмотря на высокий балл по шкале MESS (10 баллов), время ишемии конечности свыше 10 часов и повреждение всех трех артерий голени (передняя большеберцовая, задняя большеберцовая и малоберцовая артерии), в травматологическом центре II уровня конечность была успешно сохранена. A. Gratl и соавт. [13] при изучении результатов лечения пациентов с повреждениями подколенной артерии и оценке эффективности спасения конечности в зависимости от баллов по шкале MESS показали, что при своевременной реваскуляризации и выполнении фасциотомии высокий балл MESS ( $\geq 7$ ) не всегда указывает на необходимость ампутации, а общий успех сохранения конечности составил при этом 88%. Таким образом, попытку спасения конечности следует предпринимать всегда, даже при неблагоприятных показателях по шкалам оценки тяжести травмы. D. Schechtman и соавт. [14] при изучении прогностической эффективности шкалы MESS у пострадавших в военных конфликтах в Ираке и Афганистане на основании анализа судьбы 439 конечностей выявили, что она недостаточно объективна для прогнозирования ампутации после попыток восстановления кровотока у военнослужащих. В 46% случаев при MESS  $\geq 7$  потребовалась ампутация, причем большинство этих операций выполняли не в остром периоде, а позже — из-за факторов, не выявленных на раннем этапе.

Достигнутый результат можно охарактеризовать как создание «биологической протеза» — сохраненная конечность обеспечивает опорную функцию, но имеет существенные ограничения: отсутствие движений в голеностопном суставе и частичную потерю чувствительности. Современные исследования показывают, что в подобных случаях функциональные исходы могут быть сопоставимы с результатами первичной ампутации с последую-

щим протезированием. Это ставит перед клиницистами сложный вопрос о целесообразности длительного многоэтапного лечения при столь тяжелых повреждениях.

Успешное лечение таких сложных травм возможно только при слаженной работе команды специалистов, включающей травматологов, сосудистых хирургов, пластических хирургов, реабилитологов и других специалистов в высокоспециализированных центрах. Ключевыми факторами успеха в подобных ситуациях являются точная оценка перфузии конечности с использованием современных методов визуализации; этапная хирургическая тактика, сочетающая принципы *Damage Control* с последующей реконструкцией; применение современных принципов лечения (VAC-терапия, чрескостный остеосинтез) для контроля инфекции и стимуляции регенерации тканей.

Данный случай наглядно демонстрирует, что стандартные классификационные системы, безусловно, важные для объективной оценки тяжести повреждения, не должны становиться абсолютным критерием при выборе лечебной тактики. Решение требует комплексного подхода, учитывающего как объективные показатели, так и индивидуальные особенности конкретного пациента.

Основные методологические ограничения данного наблюдения связаны с отсутствием длительного катамнестического наблюдения, субъективностью оценки состояния тканей и недостаточной стандартизацией оценки функциональных

исходов. Эти ограничения подчеркивают необходимость проведения проспективных многоцентровых исследований, разработки унифицированных протоколов оценки и создания национального регистра подобных случаев. Особое внимание в дальнейших исследованиях должно быть уделено не только анатомическому результату, но и отдаленным функциональным исходам, оцененным по стандартизированным методикам.

### Заключение

Представленное клиническое наблюдение подчеркивает необходимость дальнейших исследований и разработок в области лечения взрывных травм, а также важность обмена опытом и знаниями между военными и гражданскими медиками для повышения эффективности медицинской помощи в условиях боевых действий и чрезвычайных ситуаций. Перспективным направлением представляется разработка более гибких клинических алгоритмов, учитывающих не только тяжесть травмы, но и потенциал восстановления конкретного пациента, а также возможности медицинского учреждения. Дальнейшее совершенствование методов реконструктивной хирургии, включая развитие технологий биологической стимуляции регенерации, открывает новые возможности в лечении тяжелых боевых травм, хотя ключевое значение по-прежнему сохраняется за своевременностью специализированной помощи и мультидисциплинарным подходом к реабилитации.

### Список литературы | References

1. Samokhvalov IM, editor. *Voенно-polevaya hirur-giya. Nacional'noe rukovodstvo*. 2<sup>nd</sup> ed. Moscow: Geotar-Media; 2024. (In Russ.) EDN: AYGWYM
2. Meirizal M, Magetsari R, Anwar SL, et al. Utilizing Low-cost Vacuum-assisted Closure as Adjuvant Therapy in Soft Tissue Reconstruction for a Mangled Upper Extremity. *Plast Reconstr Surg Glob Open*. 2024;12(5):e5826. doi: 10.1097/gox.0000000000005826 EDN: LZAVQZ
3. Grebenyuk LA. Salvage or amputation of a limb? Evaluation scales and diagnostics of soft tissue condition in the system of treatment of severe limb injuries with massive bone loss. *Modern Problems of Science and Education*. 2021;(1):80. Available from: <https://science-education.ru/ru/article/view?id=30477>. Accessed: 19.07.2025. doi: 10.17513/spno.30477 EDN: YVSBFG
4. Pfeifer R, Kalbas Ya, Pape H-Ch. Damage control in polytrauma: what are the standards in 2021? *Polytrauma*. 2021;(2):10–18. doi: 10.24412/1819-1495-2021-2-10-18 EDN: MXEDQU

5. Zagorulko OI, Medvedeva LA. Treatment and prevention phantom pain syndrome in mine-explosive injuries. *Pirogov Russian Journal of Surgery*. 2023;(12):83–88. doi: 10.17116/hirurgia202312183 EDN: BTNQUL
6. Lychagin AV, Gritsyuk AA, Korytin VS. Long-term complications of tibial injury. *Grekov's Bulletin of Surgery*. 2022;181(1):80–87. doi: 10.24884/0042-4625-2022-181-1-80-87 EDN: LPMCSU
7. Khominets VV, Shchukin AV, Mikhailov SV, et al. Treatment of the Low Extremity Severe Mechanical Injury with Uncompensated Ischemia (Case Report). *Traumatology and Orthopedics of Russia*. 2020;26(1):153–163. doi: 10.21823/2311-2905-2020-26-1-153-163 EDN: AODKGQ
8. Aliev SA, Bayramov NYu. Treatment of victims with mine-explosive injuries. *Pirogov Russian Journal of Surgery*. 2022;(12):68–77. doi: 10.17116/hirurgia202212168 EDN: DYRYCW
9. Khominets VV, Brizhan LK, Shchukin AV, et al. The experience with preserving the lower limb in a victim with a serious mine-blast wound. *Polytrauma*. 2019;(4):66–75. EDN: ZNZMCD
10. Wolinsky PR, Webb LX, Harvey EJ, Tejwani NC. The mangled limb: salvage versus amputation. *Instr Course Lect*. 2011;60:27–34.
11. Oda T, Oe K, Sakurai A, et al. Limb Salvage for a Mangled Foot: A Case Report. *J Orthop Case Rep*. 2020;9(6):58–61. doi: 10.13107/jocr.2019.v09.i06.1588
12. Jha RK, Jayaram PV, Shankaran R, Pillai HJ. Salvage of a severely mangled limb following traumatic injury. *BMJ Case Rep*. 2023;16(6):e254629. doi: 10.1136/bcr-2023-254629 EDN: AOYBDM
13. Gratl A, Kluckner M, Gruber L, et al. The Mangled Extremity Severity Score (MESS) does not predict amputation in popliteal artery injury. *Eur J Trauma Emerg Surg*. 2023;49(6):2363–2371. doi: 10.1007/s00068-022-02179-4 EDN: SACSEO
14. Schechtman DW, Walters TJ, Kauvar DS. Utility of the Mangled Extremity Severity Score in Predicting Amputation in Military Lower Extremity Arterial Injury. *Ann Vasc Surg*. 2021;70:95–100. doi: 10.1016/j.avsg.2020.08.095 EDN: BCMUOU

## Дополнительная информация | Additional Information

**Этическая экспертиза.** Проведение исследования одобрено Межвузовским комитетом по этике (Протокол № 03-24 от 14.03.2024). Все участники исследования подписали форму информированного добровольного согласия до включения в исследование.

**Согласие на публикацию.** Авторы получили письменное информированное согласие пациентов на публикацию персональных данных в научном журнале, включая его электронную версию. Объем публикуемых данных с пациентами согласован.

**Источники финансирования.** Отсутствуют.

**Раскрытие интересов.** Авторы заявляют об отсутствии отношений, деятельности и интересов, связанных с третьими лицами (коммерческими и некоммерческими), интересы которых могут быть затронуты содержанием статьи.

**Оригинальность.** При создании статьи авторы не использовали ранее опубликованные сведения (текст, иллюстрации, данные).

**Генеративный искусственный интеллект.** При создании статьи технологии генеративного искусственного интеллекта не использовали.

**Рецензирование.** В рецензировании участвовали два рецензента и член редакционной коллегии издания.

### Об авторах:

**\*Кошкин Арсентий Борисович;**

адрес: Российская Федерация, 109472, Москва, Волгоградский проспект, д. 168;

eLibrary SPIN: 4561-6000;

ORCID: 0000-0002-7616-2255;

e-mail: febris@mail.ru

**Паршиков Михаил Викторович,** д-р мед. наук, профессор;

eLibrary SPIN: 5838-4366;

ORCID: 0000-0003-4201-4577;

e-mail: parshikovmikhail@gmail.com

**Говоров Михаил Владимирович,** канд. мед. наук;

eLibrary SPIN: 5444-1777;

ORCID: 0000-0003-4873-3230;

e-mail: svgovorova2011@yandex.ru

**Ethics approval.** The study was approved from the Interuniversity Ethics Committee (Protocol No. 03-24 of March 14, 2024). All participants of study voluntary signed an informed consent form before being included in the study.

**Consent for publication.** The authors obtained written informed consent from patients to publish their personal data in a scientific journal, including its electronic version. The scope of the published data was agreed upon with the patients.

**Funding sources.** No funding.

**Disclosure of interests.** The authors have no relationships, activities or interests related with for-profit or not-for-profit third parties whose interests may be affected by the content of the article.

**Statement of originality.** The authors did not use previously published information (text, illustrations, data) when creating work.

**Generative AI.** Generative AI technologies were not used for this article creation.

**Peer-review.** Two reviewers and a member of the editorial board participated in the review.

### Authors' Info:

**\*Arsenty B. Koshkin;**

address: 168 Volgogradsky Prospekt, Moscow, Russian Federation, 109472;

eLibrary SPIN: 4561-6000;

ORCID: 0000-0002-7616-2255;

e-mail: febris@mail.ru

**Mikhail V. Parshikov,** MD, Dr. Sci. (Medicine), Professor;

eLibrary SPIN: 5838-4366;

ORCID: 0000-0003-4201-4577;

e-mail: parshikovmikhail@gmail.com

**Mikhail V. Govorov,** MD, Cand. Sci. (Medicine);

eLibrary SPIN: 5444-1777;

ORCID: 0000-0003-4873-3230;

e-mail: svgovorova2011@yandex.ru

**Максаров Михаил Лаврентьевич;**

eLibrary SPIN: 7062-8562;  
ORCID: 0009-0001-3360-4017;  
e-mail: potapich85@mail.ru

**Вклад авторов:**

Кошкин А.Б. — сбор и анализ данных, написание текста.  
Паршиков М.В. — концепция исследования, редактирование.  
Говоров М.В. — сбор и анализ данных, редактирование.  
Максаров М.Л. — сбор и анализ данных.  
Все авторы одобрили рукопись (версию для публикации),  
согласились нести ответственность за все аспекты работы,  
гарантируя надлежащее рассмотрение и решение вопросов,  
связанных с точностью и добросовестностью любой ее части.

**Mikhail L. Maksarov;**

eLibrary SPIN: 7062-8562;  
ORCID: 0009-0001-3360-4017;  
e-mail: potapich85@mail.ru

**Author contributions:**

Koshkin A.B. — collection and analysis of data, writing the text.  
Parshikov M.V. — concept of the study, editing.  
Govorov M.V. — collection and analysis of data, editing.  
Maksarov M.L. — collection and analysis of data.  
All authors approved the manuscript (the publication version), and  
also agreed to be responsible for all aspects of the work, ensuring  
proper consideration and resolution of issues related to the accuracy  
and integrity of any part of it.