

<https://doi.org/10.23888/HMJ2026141123-132>

EDN: BGLYBQ

Применение митрального гомографта при рецидивирующем протезном эндокардите трикуспидального клапана

Р.Н. Комаров, М.И. Ткачѳв, Т.А. Маисян, Н.Ц. Чойбсонов, И.Д. Гайлаев, Г.А. Варламов

Первый Московский государственный медицинский университет имени И.М. Сеченова (Сеченовский Университет), Москва, Российская Федерация

АННОТАЦИЯ

Обоснование. Рецидивирующий инфекционный эндокардит (ИЭ) протезированного трикуспидального клапана представляет собой тяжелую хирургическую проблему, связанную с высоким риском летальности. При неэффективности антибактериальной терапии и сохранении очага инфекции на искусственном протезе радикальным методом лечения является хирургическое вмешательство с удалением инфицированного материала. В таких ситуациях выбор оптимального заменителя клапана, устойчивого к реинфекции, остается предметом дискуссий.

Представлено клиническое наблюдение пациента 65 лет с рецидивом ИЭ механического протеза трикуспидального клапана, вызванного *Staphylococcus aureus*. Несмотря на адекватную антибактериальную терапию ванкомицином, отмечалось сохранение бактериемии, лихорадки и признаков сердечной недостаточности. По данным чреспищеводной эхокардиографии визуализировались вегетации на протезе. Пациенту выполнена радикальная санация очага инфекции с удалением механического протеза и имплантацией криоконсервированного митрального гомографта. Послеоперационный период протекал без осложнений. Контрольная эхокардиография перед выпиской показала удовлетворительную функцию гомографта без признаков регургитации или обструкции. Пациент был выписан на 14-е сутки. При отдаленном наблюдении через 6 лет функция гомографта остается удовлетворительной с минимальной регургитацией (I степень).

Заключение. Имплантация митрального гомографта является высокоэффективной и долговечной альтернативой при хирургическом лечении рецидивирующего протезного эндокардита трикуспидального клапана. Методика позволяет добиться полной санации инфекционного очага за счет удаления инородного материала и обеспечивает стабильные положительные гемодинамические результаты в отдаленном периоде, что подтверждается данным наблюдением в сроки до 6 лет.

Ключевые слова: инфекционный эндокардит; митральный гомографт; трикуспидальный клапан; протезный эндокардит; реконструкция трикуспидального клапана.

Для цитирования:

Комаров Р.Н., Ткачѳв М.И., Маисян Т.А., Чойбсонов Н.Ц., Гайлаев И.Д., Варламов Г.А. Применение митрального гомографта при рецидивирующем протезном эндокардите трикуспидального клапана // Наука молодых (Eruditio Juvenium). 2026. Т. 14, № 1. С. 123–132. doi: 10.23888/HMJ2026141123-132 EDN: BGLYBQ

<https://doi.org/10.23888/HMJ2026141123-132>

EDN: BGLYBQ

Use of Mitral Homograft in Recurrent Tricuspid Valve Prosthetic Endocarditis

Roman N. Komarov, Maksim I. Tkachev, Tigran A. Maisyan, Nima-Surun T. Choibsonov, Ilyas D. Gailaev, Georgiy A. Varlamov

I.M. Sechenov First Moscow State Medical University (Sechenovskiy University), Moscow, Russian Federation

ABSTRACT

BACKGROUND: Recurrent infective endocarditis (IE) of a replaced tricuspid valve is a serious surgical problem associated with a high risk of mortality. With ineffective antibacterial therapy and persistence of the infection focus on the artificial prosthesis, a radical treatment method is surgical intervention with removal of the infected material. In these situations, the choice of the optimal valve substitute resistant to reinfection remains a matter of debate.

The article presents a clinical case of a 65-year-old patient with recurrence of IE of a mechanical tricuspid valve prosthesis caused by *Staphylococcus aureus*. Despite adequate antibacterial therapy with vancomycin, bacteremia, fever and signs of heart failure persisted. Transesophageal echocardiography visualized vegetations on the prosthesis. The patient underwent radical debridement of the infection site, removal of the mechanical prosthesis, and implantation of a cryopreserved mitral valve homograft. The postoperative period was uneventful. A follow-up echocardiogram before discharge showed satisfactory homograft function with no signs of regurgitation or obstruction. The patient was discharged on day 14. At follow-up after 6 years, homograft function remains satisfactory with minimal regurgitation (grade 1).

CONCLUSION: Mitral valve homograft implantation is a highly effective and durable alternative for the surgical treatment of recurrent endocarditis of the tricuspid valve prosthesis. The method allows for a complete clearance of the infectious focus through removal of foreign material and provides stable, positive hemodynamic results in the long term, as confirmed by the given 6-year follow-up period.

Keywords: infective endocarditis; mitral homograft; tricuspid valve; prosthetic endocarditis; tricuspid valve reconstruction.

To cite this article:

Komarov RN, Tkachev MI, Maisyan TA, Choibsonov N-ST, Gailaev ID, Varlamov GA. Use of Mitral Homograft in Recurrent Tricuspid Valve Prosthetic Endocarditis. *Science of the Young (Eruditio Juvenium)*. 2026;14(1):123–132. doi: 10.23888/HMJ2026141123-132 EDN: BGLYBQ

Обоснование

В современной кардиохирургии приоритет отдается реконструктивным вмешательствам, позволяющим сохранить нативный клапанный аппарат. Многочисленные исследования свидетельствуют, что отдаленные результаты клапан-сохраняющих операций, как правило, превосходят исходы протезирования механическими или биологическими протезами [1]. Тем не менее в ряде случаев, таких как необратимая деструкция створок, замена клапана остается единственным методом коррекции.

Особую сложность представляет протезирование трикуспидального клапана (ТК) в условиях активного или рецидивирующего инфекционного эндокардита (ИЭ). Традиционное протезирование в данной ситуации сопряжено с высоким риском реинфекции искусственного материала и неудовлетворительными отдаленными результатами. Так, у пациентов с наркотической зависимостью и правосторонним ИЭ замена ТК ассоциировалась со 100% летальностью в течение 25-летнего периода наблюдения, причем в 80% случаев смерть была обусловлена неконтролируемым течением эндокардита [2].

Альтернативным подходом является вальвулэктомия инфицированного клапана без последующего протезирования. Однако, по данным A. Arbulu и соавт., отдаленная выживаемость после данной процедуры составила 64%, а у всех пациентов в отдаленном периоде отмечались выраженные гемодинамические нарушения, обусловленные отсутствием клапана [2]. Таким образом, сохраняется необходимость в поиске оптимального метода хирургической коррекции, позволяющего добиться радикальной санации очага инфекции без ущерба для гемодинамической функции.

Одним из перспективных направлений является использование гомографтов для замены ТК. Данный тип трансплантата характеризуется повышенной резистентностью к инфицированию, а в случае развития эндокардита, как правило, лучше

отвечает на антибактериальную терапию [3]. Применение гомографта позволяет воссоздать гемодинамику, близкую к нативному клапану. Наряду с ИЭ, показаниями к имплантации митрального гомографта в трикуспидальную позицию служат врожденные аномалии ТК, а также случаи, когда выполнение пластики клапана невозможно [4].

В исследовании V. Lorenz и соавт., посвященном хирургическому лечению ИЭ ТК, наряду с реконструкцией клапана (90,3% случаев) применялась его замена митральным гомографтом (9,7% случаев). Продемонстрированная 10-летняя общая выживаемость составила 75,6%, что свидетельствует в пользу целесообразности применения данной методики у отдельных категорий пациентов [5].

В представленном клиническом случае описан опыт применения митрального гомографта для замены трикуспидального клапана у пациента с рецидивирующим протезным эндокардитом, резистентным к антимикробной терапии.

Цель — оценить непосредственные и отдаленные (до 6 лет) результаты имплантации митрального гомографта в трикуспидальную позицию у пациента с рецидивирующим протезным эндокардитом, резистентным к медикаментозной терапии.

Описание случая

Пациент 65 лет поступил в кардиохирургическое отделение с **жалобами** на фебрильную лихорадку до 38,5°C, сопровождающуюся ознобом, выраженную общую слабость и одышку смешанного характера в состоянии покоя.

Из **анамнеза** известно о выполненном 5 лет назад протезировании ТК механическим протезом Op-X размером 29 мм по поводу инфекционного эндокардита, этиологически обусловленного представителями стрептококков группы *Viridans*, вероятно ассоциированного с перенесенными стоматологическими вмешательствами.

В течение последних 3 месяцев до госпитализации пациент перенес внеболь-

ническую пневмонию, по поводу которой получал курс антибактериальной терапии в амбулаторных условиях (цефтриаксон в комбинации с макролидом с последующим переходом на пероральный прием амоксициллина/клавуланата), а также симптоматическую терапию, включающую жаропонижающие и муколитические препараты. На фоне проводимого лечения отмечалась частичная клиническая стабилизация.

Однако в последние 2 недели перед госпитализацией пациент отметил прогрессирующее нарастание общей слабости, появление одышки в покое и рецидивирующих подъемов температуры тела, что послужило поводом для обращения за специализированной медицинской помощью.

При поступлении состояние пациента оценивалось как тяжелое. Рост пациента составлял 178 см, масса тела — 83 кг, индекс массы тела — 26,2 кг/м². Объективно отмечалась температура тела 38,3°C, расширение границ относительной сердечной тупости влево. При аускультации сердца выявлялись глухие тоны, грубый систолический шум над областью ТК интенсивностью IV/VI тона и шум искусственного протеза. Из сопутствующей патологии у пациента отмечались артериальная гипертензия II стадии, II степени риска, хроническая сердечная недостаточность II функционального класса (по NYHA), хроническая болезнь почек II стадии. Вредные привычки пациент отрицал.

По данным **лабораторного обследования** у пациента были выявлены признаки выраженного системного воспалительного ответа. В общем анализе крови определялся лейкоцитоз до $15,0 \times 10^9/\text{л}$ с нейтрофильным сдвигом влево, повышение скорости оседания эритроцитов до 55 мм/ч, анемия хронического воспаления со снижением уровня гемоглобина до 105 г/л. Отмечалось значительное повышение уровня С-реактивного белка до 186 мг/л (норма <5 мг/л). Уровень прокальцитонина был повышен — 3,2 нг/мл, что свидетельствовало о бактериальной природе инфекционного процесса и высокой активности воспаления. При бакте-

риологическом исследовании крови (многократные посевы) был верифицирован *Staphylococcus aureus*, проявляющий чувствительность к ванкомицину, линезолиду и даптомицину, что расценивалось как этиологический агент рецидивирующего протезного ИЭ.

При проведении **чреспищеводной эхокардиографии** визуализировались множественные подвижные вегетации диаметром до 12 мм, расположенные на створках механического протеза ТК. Признаков формирования парапротезных фистул или абсцессов фиброзного кольца не обнаружено.

В рамках **предоперационного обследования** и с учетом возраста пациента была выполнена **коронарная ангиография**, гемодинамически значимых стенозов коронарных артерий выявлено не было.

С целью исключения тромбоэмболии лёгочной артерии и оценки состояния лёгочной паренхимы проведена **компьютерная томография органов грудной клетки** с контрастированием лёгочных артерий. Данных за тромбоэмболию лёгочной артерии не получено, однако отмечались остаточные поствоспалительные изменения в нижних долях лёгких, соответствующие ранее перенесенной пневмонии.

Для исключения септических эмболических осложнений со стороны органов брюшной полости выполнена **компьютерная томография брюшной полости**, при которой очаговых изменений в печени, селезёнке и почках, а также признаков инфарктов или абсцессов выявлено не было.

Таким образом, по совокупности клинико-лабораторных и инструментальных данных у пациента был диагностирован **«рецидивирующий протезный инфекционный эндокардит трикуспидального клапана высокой активности»**, что послужило основанием для принятия решения о хирургическом лечении.

Анестезиологическое обеспечение соответствовало стандартному протоколу кардиохирургических операций. Использовалась комбинированная внутривенная

анестезия с инвазивным мониторингом гемодинамических параметров.

Хирургическая техника. Операция выполнялась в условиях искусственного кровообращения (ИК) при умеренной системной гипотермии 28°C. Доступ осуществлен путем рестернотомии. После подключения ИК и пережатия восходящей аорты проведена *антеградная кристаллоидная кардиоплегия* с использованием раствора Custodiol® НТК (Dr. Franz Köhler Chemie GmbH, Германия) в дозе 25 мл/кг массы тела. Общий объем введенного кардиоплегического раствора составил 2100 мл. Кардиоплегия вводилась однократно и обеспечила адекватную электрическую и механическую остановку сердца на весь период ишемии миокарда.

Доступ к ТК был получен через правое предсердие. При интраоперационной ревизии визуализирован механический протез с признаками инфекционного поражения, включая множественные вегетации диаметром до 12 мм, участки деструкции парапротезных тканей и признаки локального абсцедирования в области задней полуокружности фиброзного кольца (ФК).

Была выполнена *радикальная санация* очага инфекции, включающая удале-

ние механического протеза, иссечение инфицированных и некротически измененных тканей ФК в пределах визуально интактных структур, дренирование абсцессной полости и многократную обработку операционного поля антисептическими растворами. С целью восстановления анатомической целостности атриоventрикулярного соединения сформировано новое фиброзное кольцо с использованием аутологичного перикарда, предварительно обработанного раствором глутарового альдегида.

Для реконструкции трикуспидальной позиции использован криоконсервированный митральный гомографт (рис. 1), соответствующий размерам правого атриоventрикулярного отверстия. Криоконсервация гомографта осуществлялась в условиях тканевого банка с применением стандартного криозащитного раствора на основе диметилсульфоксида при температуре — 196°C, срок хранения гомографта до имплантации составил 6 месяцев. Перед использованием гомографт подвергался поэтапному контролируемому размораживанию и последовательному отмыванию от криопротектора согласно утвержденному протоколу.

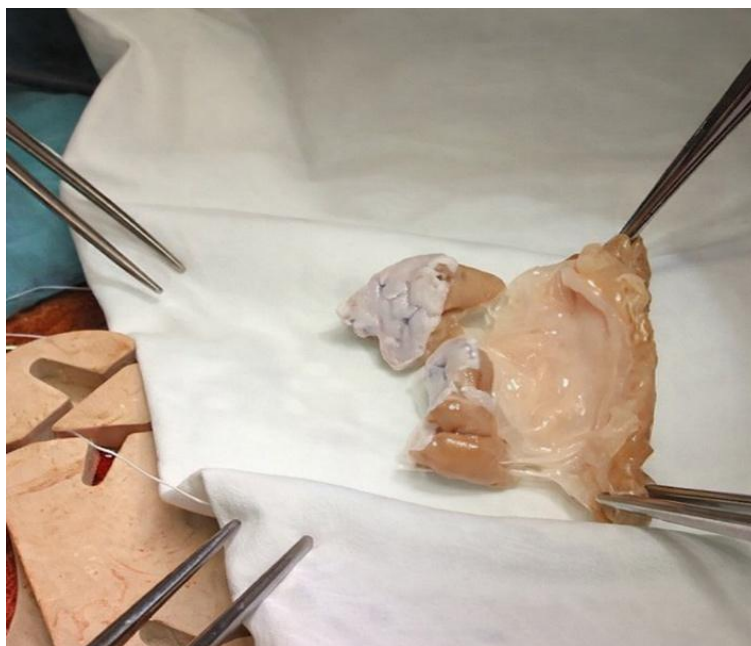


Рис. 1. Вид митрального гомографта.

Имплантация митрального гомографта в трикуспидальную позицию выполнялась с сохранением его естественной анатомической ориентации относительно структур правого желудочка (рис. 2). Передняя створка митрального гомографта фиксировалась к межжелудочковой перегородке, задняя — к свободной

стенке правого желудочка. Фиксация гомографта к вновь сформированному неоперикардиальному кольцу выполнялась непрерывным швом Prolene® 4-0 (Ethicon, Johnson & Johnson, США) с дополнительной укрепляющей фиксацией в зонах повышенной механической нагрузки.

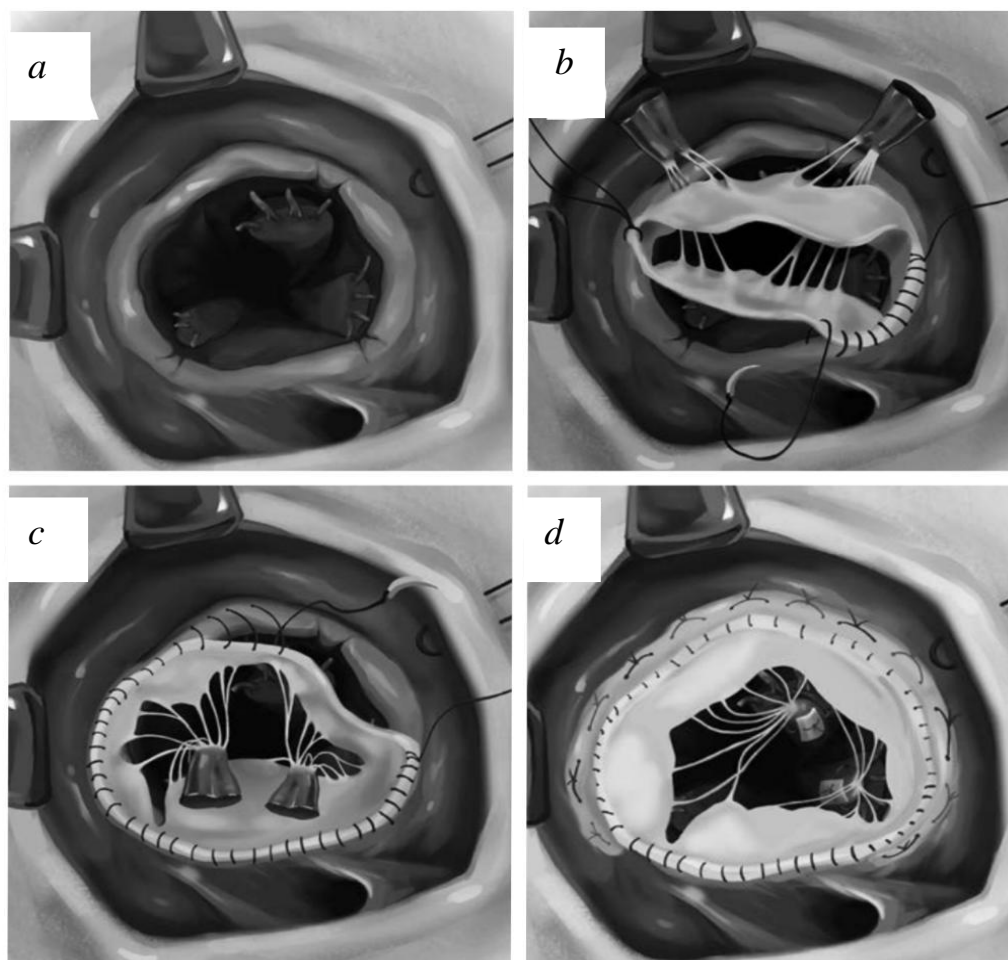


Рис. 2. Этапы имплантации митрального гомографта в трикуспидальную позицию: *a* — вид после иссечения трехстворчатого клапана; *b* — фиксация фиброзного кольца гомографта к фиброзному кольцу пациента; *c* — фиксация папиллярных мышц гомографта к папиллярным мышцам пациента; *d* — пластика задней створки по типу аннулопластики с использованием мягкого опорного полукольца.

После удаления воздуха из камер сердца и восстановления сердечной деятельности интраоперационная чреспищеводная эхокардиография подтвердила правильное положение гомографта и его удовлетворительную функцию с регургитацией I степени и средним градиентом давления 3 мм рт. ст. Общее время ИК составило 145 минут, время пережатия аорты —

98 минут. Интраоперационная кровопотеря оценивалась в объеме 600 мл. С целью снижения потребности в донорских гемотрансфузиях проводилась интраоперационная реинфузия аутокрови с использованием системы *Cell Saver* в объеме 350 мл.

Послеоперационный период и отдаленные результаты. Послеоперационный период протекал без осложнений. Па-

циент находился в отделении реанимации и интенсивной терапии в течение двух суток. Экстубация трахеи выполнена в первые сутки после операции при стабильных показателях гемодинамики и газообмена. Инотропная поддержка в послеоперационном периоде не потребовалась. Диурез сохранялся адекватным, признаков острой почечной недостаточности не отмечалось.

С учетом установленного диагноза, вызванного *Staphylococcus aureus*, в послеоперационном периоде проводилась пролонгированная *антибактериальная терапия* под динамическим наблюдением врача-инфекциониста, включающая внутривенное введение ванкомицина в дозе 15 мг/кг каждые 12 часов с коррекцией дозы по уровню сывороточной концентрации препарата и функции почек. Общая продолжительность антибактериальной терапии составила 6 недель. На фоне лечения отмечалась стойкая нормализация температуры тела и лабораторных маркеров воспаления (лейкоциты, С-реактивный белок, прокальцитонин), контрольные посевы крови были отрицательными.

Специфическая иммуносупрессивная терапия, аналогичная применяемой при трансплантации органов, пациенту не проводилась, поскольку криоконсервированные клапанные гомографты не обладают клинически значимой иммуногенностью и не требуют назначения иммуносупрессоров.

Антитромботическая терапия в послеоперационном периоде проводилась с учетом имплантации биологического клапанного протеза в трикуспидальной позиции. В раннем послеоперационном периоде пациент получал профилактику тромбозомболических осложнений низкомолекулярным гепарином. После стабилизации состояния и при отсутствии противопоказаний пациент был переведен на пероральную *антикоагулянтную терапию* варфарином с целевым уровнем международного нормализованного отношения 2,0–2,5 сроком на 3 месяца. В дальнейшем антикоагулянтная терапия была отменена, пациент продолжил прием ацетилсалициловой кислоты в дозе 75 мг/сут.

Дополнительно пациент получал *стандартную терапию* хронической сердечной недостаточности, включающую ингибитор ангиотензин-превращающего фермента, бета-адреноблокатор и диуретик в индивидуально подобранных дозах.

Пациент был выписан из стационара на 14-е сутки после операции в удовлетворительном состоянии. *Контрольная эхокардиография* при выписке продемонстрировала корректное положение и удовлетворительную функцию митрального гомографта в трикуспидальной позиции.

В отдаленном периоде наблюдения через 6 лет после операции состояние пациента остается удовлетворительным. По данным контрольной эхокардиографии определяется гемодинамически незначимая регургитация на гомографте I степени без признаков прогрессирования. Средний градиент давления на трикуспидальном клапане составляет 4 мм рт. ст. Структура створок гомографта сохранена, признаков кальциноза, дегенерации или инфекционного рецидива не выявлено.

Обсуждение

Представленное клиническое наблюдение демонстрирует долгосрочную эффективность применения митрального гомографта при рецидивирующем протезном эндокардите ТК. Сохранение удовлетворительной функции трансплантата в течение 6-летнего периода наблюдения без признаков реинфекции подтверждает принципиальное преимущество метода — возможность радикальной санации очага инфекции при сохранении гемодинамической функции.

Полученные результаты согласуются с мировым опытом применения гомографтов в трикуспидальной позиции. При ИЭ ТК имплантация митрального гомографта демонстрирует благоприятные результаты, являясь предпочтительным методом лечения в данной когорте [6]. Важным аспектом является возможность проведения реконструктивных вмешательств на гомографте в отдаленном периоде — в литературе описаны случаи успешной ан-

нулопластики через 13 лет после первичной имплантации [7].

Накопленный опыт 7 операций по имплантации митрального гомографта в трикуспидальную позицию при различных патологиях (ИЭ, аномалия Эбштейна, ревматическое поражение) подтверждает универсальность данной методики. Во всех случаях отмечены удовлетворительные непосредственные результаты, а представленное наблюдение демонстрирует наиболее длительный катамнез среди всех пациентов серии.

Таким образом, имплантация митрального гомографта представляет собой обоснованный метод выбора при рецидивирующем протезном эндокардите. Для оптимизации результатов необходимы дальнейшие исследования по стандартизации хирургической техники и определению показаний к применению метода у различных категорий пациентов.

Заключение

Проведенное лечение демонстрирует высокую эффективность имплантации митрального гомографта при рецидиви-

рующем протезном эндокардите трикуспидального клапана. Сохранение удовлетворительной функции трансплантата в течение 6 лет наблюдения без признаков реинфекции подтверждает целесообразность применения данной методики в сложных клинических ситуациях.

Накопленный опыт свидетельствует о надежности гомографтов в трикуспидальной позиции, их устойчивости к инфекции и способности обеспечивать стабильные гемодинамические показатели в отдаленном периоде. Методика демонстрирует преимущества перед традиционным протезированием в случаях, сопряженных с высоким риском реинфекции.

Полученные результаты позволяют рекомендовать имплантацию митрального гомографта в качестве метода выбора при хирургическом лечении рецидивирующего протезного эндокардита трикуспидального клапана. Для дальнейшей оптимизации методики и определения показаний к ее применению при других патологиях трикуспидального клапана необходимы проспективные исследования с длительным сроком наблюдения.

Список литературы | References

1. Bokeriya LA, Kagramanov II, Kokshenev IV. *Novye biologicheskie materialy i metody lecheniya v kardiokirurgii*. Moscow: Bakulev National Medical Research Center of Cardiovascular Surgery; 2022. (In Russ.) EDN: RDIFWT
2. Arbulu A, Holmes RJ, Asfaw I. Surgical treatment of intractable right-sided infective endocarditis in drug addicts: 25 years experience. *J Heart Valve Dis.* 1993;2(2):129–137; discussion 138–139.
3. Mestres CA, Miro JM, Pare JC, Pomar JL. Six-year experience with cryopreserved mitral homografts in the treatment of tricuspid valve endocarditis in HIV-infected drug addicts. *J Heart Valve Dis.* 1999;8(5):575–577.
4. Nuzhdin MD, Komarov RN, Matsuganov DA, et al. Technical aspects and outcomes of using homografts in atrioventricular valve surgery: a systematic review. *Patologiya Krovoobrashcheniya i Kardiokirurgiya.* 2023;27(2):42–53. doi: 10.21688/1681-3472-2023-2-42-53 EDN: BZUIKH
5. Lorenz V, Mastrobuoni S, Aphram G, et al. Tricuspid valve repair for infective endocarditis. *Interdiscip Cardiovasc Thorac Surg.* 2024;38(5):ivae084. doi: 10.1093/icvts/ivae084 EDN: JWVAQP
6. Ostrovsky Y, Spirydonau S, Shchatsinka M, Shket A. Surgical treatment of infective endocarditis with aortic and tricuspid valve involvement using cryopreserved aortic and mitral valve allografts. *Interact Cardiovasc Thorac Surg.* 2015;20(5):682–684. doi: 10.1093/icvts/ivv028 EDN: VCHDGB
7. Mestres C-A, Castellá M, Moreno A, et al.; Hospital Clínico Endocarditis Study Group. Cryopreserved mitral homograft in the tricuspid position for infective endocarditis: a valve that can be repaired in the long-term (13 years). *J Heart Valve Dis.* 2006;15(3):389–391.

Дополнительная информация | Additional Information

Этическая экспертиза. Проведение исследования одобрено Локальным этическим комитетом Первого Московского государственного медицинского университета имени И.М. Сеченова (Сеченовский Университет) (Протокол № 15-25 от 03.07.2025). Все участники исследования подписали форму информированного добровольного согласия до включения в исследование.

Согласие на публикацию. Авторы получили письменное информированное согласие пациентов на публикацию персональных данных в научном журнале, включая его электронную версию. Объем публикуемых данных с пациентами согласован.

Источники финансирования. Отсутствуют.

Раскрытие интересов. Авторы заявляют об отсутствии отношений, деятельности и интересов, связанных с третьими лицами (коммерческими и некоммерческими), интересы которых могут быть затронуты содержанием статьи.

Оригинальность. При создании статьи авторы не использовали ранее опубликованные сведения (текст, иллюстрации, данные).

Генеративный искусственный интеллект. При создании статьи технологии генеративного искусственного интеллекта не использовали.

Рецензирование. В рецензировании участвовали два рецензента и член редакционной коллегии издания.

Об авторах:

***Маисян Тигран Артёмович;**

адрес: Российская Федерация, 119048, Москва, ул. Трубетцкая, д. 8, стр. 2;

ORCID: 0009-0009-4819-8646;

e-mail: maisyantigran@mail.ru

Комаров Роман Николаевич, д-р мед. наук, профессор;

eLibrary SPIN: 7770-8417;

ORCID: 0000-0002-3904-6415;

e-mail: komarov_r_n@staff.sechenov.ru

Ткачёв Максим Игоревич, канд. мед. наук;

eLibrary SPIN: 4898-3310;

ORCID: 0000-0002-2252-7773;

e-mail: tkachev_m_i@staff.sechenov.ru

Чойбсонов Нима-Сурун Цырен-Дашиевич;

ORCID: 0009-0007-1100-1091;

e-mail: choibsonov.nima2003@gmail.com

Гайлаев Ильяс Данилбекович;

ORCID: 0009-0004-2168-6547;

e-mail: igailaev@mail.ru

Варламов Георгий Аркадьевич;

ORCID: 0009-0006-9076-0960;

e-mail: georgiivarlamov1601@yandex.ru

Вклад авторов:

Комаров Р.Н. — концепция и дизайн исследования, редактирование.

Ткачёв М.И. — концепция и дизайн исследования, редактирование.

Маисян Т.А. — сбор и анализ данных, написание текста.

Чойбсонов Н.-С.Ц.-Д. — сбор и анализ данных, написание текста.

Гайлаев И.Д. — сбор и анализ данных, написание текста.

Варламов Г.А. — сбор и анализ данных, написание текста.

Ethics approval. The study was approved from the Local Ethics Committee of the I.M. Sechenov First Moscow State Medical University (Sechenovskiy University) (Protocol No. 15-25 of July 03, 2025). All participants of study voluntarily signed an informed consent form before being included in the study.

Consent for publication. The authors obtained written informed consent from patients to publish their personal data in a scientific journal, including its electronic version. The scope of the published data was agreed upon with the patients.

Funding sources. No funding.

Disclosure of interests. The authors have no relationships, activities or interests related with for-profit or not-for-profit third parties whose interests may be affected by the content of the article.

Statement of originality. The authors did not use previously published information (text, illustrations, data) when creating work.

Generative AI. Generative AI technologies were not used for this article creation.

Peer-review. Two reviewers and a member of the editorial board participated in the review.

Authors' Info:

***Tigran A. Maisyan;**

address: 8 bldg 2 Trubetskaya st, Moscow, 119048, Russian Federation;

ORCID: 0009-0009-4819-8646;

e-mail: maisyantigran@mail.ru

Roman N. Komarov, MD, Dr. Sci. (Medicine), Professor;

eLibrary SPIN: 7770-8417;

ORCID: 0000-0002-3904-6415;

e-mail: komarov_r_n@staff.sechenov.ru

Maksim I. Tkachev, MD, Cand. Sci. (Medicine);

eLibrary SPIN: 4898-3310;

ORCID: 0000-0002-2252-7773;

e-mail: tkachev_m_i@staff.sechenov.ru

Nima-Surun Ts.-D. Choibsonov;

ORCID: 0009-0007-1100-1091;

e-mail: choibsonov.nima2003@gmail.com

Ilyas D. Gailaev;

ORCID: 0009-0004-2168-6547;

e-mail: igailaev@mail.ru

Georgiy A. Varlamov;

ORCID: 0009-0006-9076-0960;

e-mail: georgiivarlamov1601@yandex.ru

Contribution of the authors:

Komarov R.N. — concept and design of the study, editing.

Tkachev M.I. — concept and design of the study, editing.

Maisyan T.A. — collection and analysis of data, writing the text.

Choibsonov N.-S.T.-D. — collection and analysis of data, writing the text.

Gailaev I.D. — collection and analysis of data, writing the text.

Varlamov G.A. — collection and analysis of data, writing the text.

Все авторы одобрили рукопись, а также согласились нести ответственность за все аспекты работы, гарантируя надлежащее рассмотрение и решение вопросов, связанных с точностью и добросовестностью любой ее части.

All authors approved the manuscript (the publication version), and also agreed to be responsible for all aspects of the work, ensuring proper consideration and resolution of issues related to the accuracy and integrity of any part of it.