

<https://doi.org/10.23888/HMJ2025134559-568>

EDN: WVHWPO

Новые возможности зубосохраняющего эндодонтического лечения зубов с облитерированными корневыми каналами

М.С. Федорова¹ ✉, В.А. Румянцев²

¹ Ярославский государственный медицинский университет, Ярославль, Российская Федерация

² Тверской государственный медицинский университет, Тверь, Российская Федерация

Автор, ответственный за переписку: Федорова Мария Сергеевна, markup@yandex.ru

АННОТАЦИЯ

Введение. Эндодонтическое лечение зубов с облитерированными корневыми каналами остается неразрешимой проблемой, несмотря на впечатляющие возможности современной эндодонтии.

Цель. Разработать новые зубосохраняющие методы консервативного лечения хронического апикального периодонтита в зубах с облитерированными корневыми каналами.

Материалы и методы. Исследование включало клинико-лабораторную и клиническую части. Клинико-лабораторное исследование было проведено с участием больных на 10 зубах с облитерированными корневыми каналами, подлежащих в дальнейшем удалению по различным показаниям. В этих зубах сначала проводили лечение новыми методами на основе технологий наноимпрегнации дентина комплексными препаратами гидроксокупрата кальция и наночастиц серебра, а после удаления спилы их корней подвергали электронно-микроскопическому и рентгенофлуоресцентному элементному микроанализу для определения глубины проникновения в дентин частиц меди. В клиническом исследовании приняли участие 48 пациентов, корневые каналы в зубах которых были полностью облитерированы. Лечение пациентов основной группы проводили с помощью предложенных методов, а в группе сравнения — резорцин-формалиновым методом. Клинический анализ эффективности лечения проводили путем оценки жалоб пациента и динамики рентгенологических изменений при деструктивных формах периодонтита в сроки 6, 12 месяцев, 2, 3 и 4 года после лечения.

Результаты. Предложены три новых метода лечения зубов с облитерированными корневыми каналами: надканального депофореза, гальванофореза и надканальной пассивной наноимпрегнации. По результатам исследования были получены данные о скорости диффузии частиц препаратов вдоль облитерированного корневого канала: при проведении депофореза она составила в среднем $(8,8 \pm 1,84)$ мм/сут, при проведении гальванофореза — $(0,9 \pm 0,14)$ мм/сут, а при проведении наноимпрегнации — $(0,6 \pm 0,08)$ мм/сут. Клиническое исследование показало, что положительная рентгенологическая динамика в основной группе прослеживалась в 2 раза чаще по сравнению с контрольной.

Выводы. Обоснованы и предложены три новых способа эндодонтического лечения зубов с облитерированными корневыми каналами. Определены показатели коэффициента и скорости диффузии частиц препаратов по ходу облитерированных корневых каналов, позволяющие устанавливать индивидуальные параметры лечения. Клинические наблюдения на протяжении 4-х лет подтвердили высокую эффективность предложенных методов.

Ключевые слова: эндодонтия; облитерированные корневые каналы; апикальный периодонтит; наноимпрегнация.

Для цитирования:

Федорова М.С., Румянцев В.А. Новые возможности зубосохраняющего эндодонтического лечения зубов с облитерированными корневыми каналами // Наука молодых (Eruditio Juvenium). 2025. Т. 13, № 4. С. 559–568. doi: 10.23888/HMJ2025134559-568 EDN: WVHWPO

<https://doi.org/10.23888/HMJ2025134559-568>

EDN: WVHWPO

New Potentials of Tooth-Preserving Endodontic Treatment of Teeth with Obliterated Root Canals

Maria S. Fedorova¹ ✉, Vitaliy A. Romyancev²

¹ Yaroslavl State Medical University, Yaroslavl, Russian Federation

² Tver State Medical University, Tver, Russian Federation

Corresponding author: Maria S. Fedorova, markup@yandex.ru

ABSTRACT

INTRODUCTION: Endodontic treatment of teeth with obliterated root canals still presents an insoluble problem despite impressive potentials of modern endodontics.

AIM: To develop new tooth-preserving methods of conservative treatment of chronic apical periodontitis in teeth with obliterated root canals.

MATERIALS AND METHODS: The study included clinical-laboratory and clinical parts. The clinical-laboratory study was conducted on patients, on 10 teeth with obliterated root canals that were further subjected to extraction for various indications. These teeth were initially treated with new methods based on dentin nanoimpregnation technologies using complex drugs of calcium hydroxocuprate and silver nanoparticles, and after extraction, root sections were subjected to electron microscopy and X-ray fluorescence elemental microanalysis to determine the depth of copper particle penetration into the dentin. Forty-eight patients with completely obliterated root canals participated in the clinical study. The study group patients were treated with the proposed methods, while in the comparison group, the resorcinol-formaldehyde method was used. Clinical analysis of treatment effectiveness was performed by assessing patients' complaints and the dynamics of radiographic changes in destructive forms of periodontitis at 6 and 12 months, and 2, 3, and 4 years after treatment.

RESULTS: Three new treatment methods for teeth with obliterated root canals were proposed: supracanal depophoresis, galvanophoresis, and supracanal passive nanoimpregnation. The study yielded data on the rate of particle diffusion along the obliterated root canal: with depophoresis, it averaged (8.8 ± 1.84) mm/day, with galvanophoresis — (0.9 ± 0.14) mm/day, and with nanoimpregnation — (0.6 ± 0.08) mm/day. A clinical study demonstrated that positive radiographic changes were observed twice as often in the study group compared to the control group.

CONCLUSIONS: Three new methods for endodontic treatment of teeth with obliterated root canals are substantiated and proposed. The coefficient and rate of particle diffusion along the obliterated root canals were determined, allowing for the establishment of individualized treatment parameters. Clinical observations over four years confirmed the high efficacy of the proposed methods.

Keywords: endodontics; obliterated root canals; apical periodontitis; nanoimpregnation.

To cite this article:

Fedorova MS, Romyancev VA. New Potentials of Tooth-Preserving Endodontic Treatment of Teeth with Obliterated Root Canals. *Science of the Young (Eruditio Juvenium)*. 2025;13(4):559–568. doi: 10.23888/HMJ2025134559-568 EDN: WVHWPO

Введение

Возможности современного эндодонтического лечения впечатляют благодаря использованию передового оборудования и материалов: оптической увеличительной техники, 3D-визуализации, инструментов различных форм-факторов, конусности и сечения, ультразвука и эндоактиваторов, лазеров, автоматизированных систем obturации корневых каналов, приемов эндодонтической микрохирургии. Тем не менее, несмотря на это, эндодонтическое лечение зубов с облитерированными корневыми каналами все еще представляет собой неразрешимую проблему [1–4].

Персистирующая в микропространствах дентина корня зуба микробиота становится причиной развития очагов хронической стоматогенной инфекции, которые, в свою очередь, способны привести к развитию серьезных общесоматических заболеваний, снижению качества жизни и даже к летальному исходу [5, 6].

Основными причинами труднодоступности корневых каналов являются не только врожденное сложное анатомическое строение корней и системы корневых каналов, но часто и приобретенная их облитерация. Последняя представляет собой уменьшение диаметра просвета канала вплоть до полного его сужения в результате образования дентина [7]. Такие изменения в системе корневых каналов могут быть вызваны предшествующим лечением, либо процессами, обусловленными возрастом или патологическими изменениями (например, повышенная стираемость, травма, некариозные дефекты твердых тканей зубов) [8].

Для лечения таких проблемных зубов, как правило, применяют импрегнационные методы: резорцин-формалиновый, метод серебрения [9]. Однако, в силу доказанной небезопасности используемых при этом веществ и возможных осложнений, Стоматологической ассоциацией России не рекомендовано их применение, также, как и во многих странах за рубежом. Часто такие зубы приходится удалять.

При лечении зубов с частично проходимыми корневыми каналами профес-

сор А. Кнаппвост использовал метод «депофореза» комплексного ионного препарата — гидроксокупрата кальция. Его частицы обладают выраженным пролонгированным противомикробным действием и способностью obturировать микропространство корня зуба. Но и этот метод до сих пор не позволял лечить зубы с полностью облитерированными каналами.

Цель — разработать новые зубосохраняющие методы консервативного лечения хронического апикального периодонтита в зубах с облитерированными корневыми каналами.

Материалы и методы

Исследование включало клинко-лабораторную и клиническую части. Исследования проводили на кафедре клинической стоматологии и челюстно-лицевой хирургии № 2 ФГБОУ ВО ЯГМУ Минздрава России и в частной стоматологической клинике ООО «Стоматологический центр профилактики и лечения «Ярославль» г. Ярославля. Электронно-микроскопические исследования были проведены в Центре коллективного пользования ФГБОУ ВО МГУ имени М.В. Ломоносова (г. Москва).

На основании требований Хельсинской декларации Всемирной ассоциации «Этические принципы проведения научных медицинских исследований с участием человека» и Приказа от 19.06.2013 № 266 Министерства здравоохранения Российской Федерации «Правила клинической практики в Российской Федерации» все исследования были проведены одобрены Этическим Комитетом ФГБОУ ВО ТГМУ Минздрава России (Протокол от 12.04.2022). Все пациенты подписывали информированное добровольное согласие на участие в исследовании.

Непосредственным предметом исследований являлись зубы с облитерированными корневыми каналами.

Клинко-лабораторное исследование было проведено с участием больных на 10 зубах с облитерированными корневыми каналами, подлежащих в дальнейшем удалению по различным показаниям. С согла-

сия пациентов, в этих зубах использовали новые наноимпрегнационные методы лечения хронического периодонтита. В качестве лечебных препаратов, обладающих выраженными противомикробными свойствами, использовали препарат гидроксокупрата кальция «Купрал» и гидрогель наночастиц серебра «НанАргол». Эти препараты разрешены к применению в отечественной стоматологии. По окончании лечения зубы удаляли, спилы их корней подвергали электронно-микроскопическому и рентгенофлуоресцентному элементному микроанализу для оценки проникновения наночастиц лекарственных препаратов в глубину дентина корня по содержанию меди.

По результатам исследования рассчитывали коэффициент диффузии наночастиц в дентин и ее скорость по формулам:

$$D = \frac{x^2}{6 \cdot t}, \text{ мкм}^2/\text{сутки} \quad (1)$$

$$v = \frac{x}{t}, \text{ мкм}/\text{сутки} \quad (2)$$

где \int — интеграл ошибки Гаусса; x — глубина импрегнации дентина, мкм; t — длительность импрегнации, сутки.

Эти данные позволили в дальнейшем рассчитывать для каждого больного индивидуальные параметры лечения в зависимости от конкретной клинической ситуации, позволяющие получать наиболее эффективный результат.

В клиническом исследовании приняли участие 48 пациентов, корневые каналы в зубах которых были полностью облитерированы: 25 больных оказались в группе сравнения, где лечение проводили с помощью резорцин-формалинового метода, а 23 пациента — в основной группе, лечение зубов в которой проводили с помощью новых предложенных методов. Клинический анализ эффективности проведенного лечения проводили путем оценки жалоб пациента и динамики рентгенологических изменений при деструктивных формах периодонтита в сроки 6, 12 месяцев, 2, 3 и 4 года после лечения.

Статистическую обработку результатов осуществляли с помощью пакета SPSS Statistics (критерии Шапиро–Уилка,

t Стьюдента, Фишера, χ^2). В качестве порогового уровня статистической значимости во всех случаях принимали значение $p=0,05$.

Результаты

Особенностью лечения зубов с полностью облитерированными корневыми каналами является то, что их не удается расширить в пределах устьевой части, а иногда даже трудно локализовать их устья на дне полости зуба. Помимо усовершенствования методов поиска устьев каналов, для достижения поставленной цели мы предложили три новых метода лечения с использованием нанотехнологий.

Первый из них мы назвали *методом надканального депофореза*, который реализуется с помощью специального активного электрода (рис. 1), имеющего малый размер, а также дополнительного пространства внутри изолированной части, которое является резервуаром для лекарственного препарата.

Суть методики заключается в следующем. Сначала желательно сделать небольшое углубление до 1 мм с помощью удлиненного шаровидного бора в области предполагаемого устья облитерированного корневого канала. Далее проводят традиционную медикаментозную обработку полости зуба, и, после высушивания, вносят на дно суспензию гидроксокупрата кальция (например, «Купрала»), заполняя ею сформированное углубление. Также суспензией следует заполнить депо в активном электроде и поместить его в сформированное углубление в области дна. В электроде для оттока выделяющегося экссудата предусмотрен дренаж в виде хлопчатобумажной нити. Электрод фиксируют в зубе с помощью нагретого воска, а пассивный электрод — на щеке пациента. Далее пассивный и активный электроды прибора подключают к аппарату для депофореза и осуществляют процедуру при количестве проходящего через зуб электричества — 10–15 мА×мин. После окончания сеанса полость промывают дистиллированной водой, на дно поме-

щают новую порцию суспензии под временную пломбу до следующего посещения.

Его назначают спустя 5–7 суток, когда процедуру повторяют.

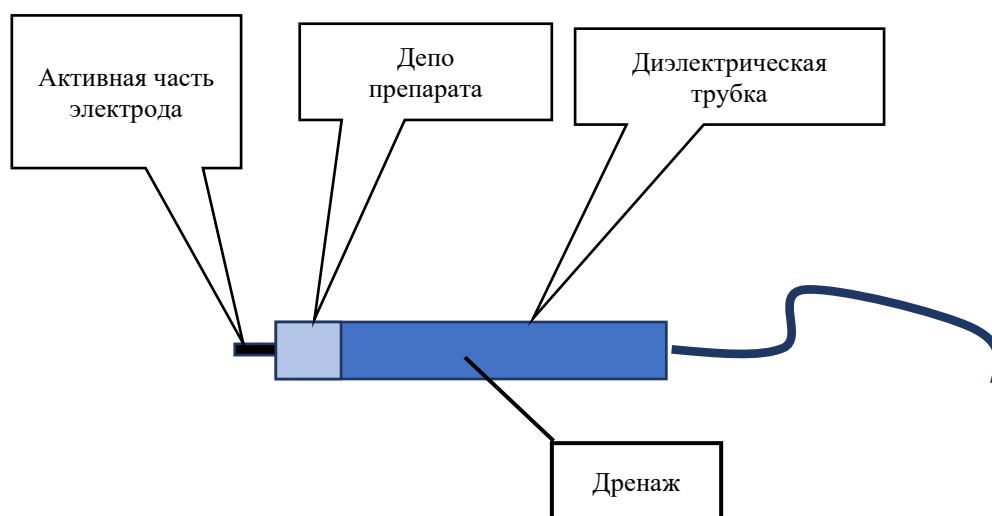


Рис. 1. Электрод для надканального депофореза нанопрепаратов.

Fig. 1. Electrode for supracanal dephoresis of nanodrugs.

Следующий метод — **надканальный гальванофорез** нанопрепаратов. В нем мы попытались создать гальваническую пару непосредственно между препаратом гидрооксупрата кальция, содержащим медь, и алюминием в виде пищевой фольги (рис. 2). Под действием слабого гальванического тока ионы меди проникают глубоко в систему корневого канала, формируя в конечном итоге комплексы из нерастворимого сульфида меди и надежно obtурируя все пространства корневого дентина. Во время процедуры из системы корневого канала выделяется гелеобразный экссудат оранжевого цвета, который, как доказано В.А. Румянцевым с соавт. [10], является результатом разложения органических компонентов микробной биопленки в системе корневых каналов зубов (рис. 3).

Метод реализуют следующим образом. После медикаментозной обработки полости зуба ее дно покрывают слоем суспензии гидрооксупрата кальция толщиной примерно 0,5 мм. Затем сверху помещают небольшой фрагмент стерильной пищевой фольги и прижимают его ватным тампоном. Следует также поместить в полость зуба хлопчатобумажный дренаж таким образом, чтобы после наложения временной пломбы один конец нити выходил за ее пределы. Суспензию в полости зуба необходимо менять еженедельно.

Третий метод надканальной **пассивной наноимпрегнации**. Он заключается в наложении на дно полости зуба смеси гидрооксупрата кальция и гидрозоля наночастиц серебра («НанАргол») в соотношении 1:1. В этой смеси формируются флоккулы, которые по градиенту концент-

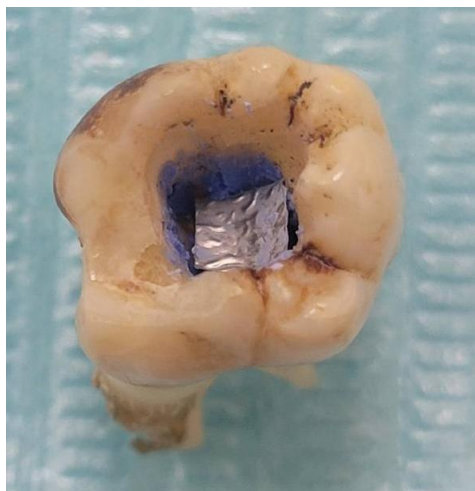


Рис. 2. Гальванофорез нанопрепаратов в области дна полости в зубе 4.6 (экспериментальная модель).
Fig. 2. Galvanophoresis of preparations in the area of tooth 4.6 cavity bottom (experimental model).

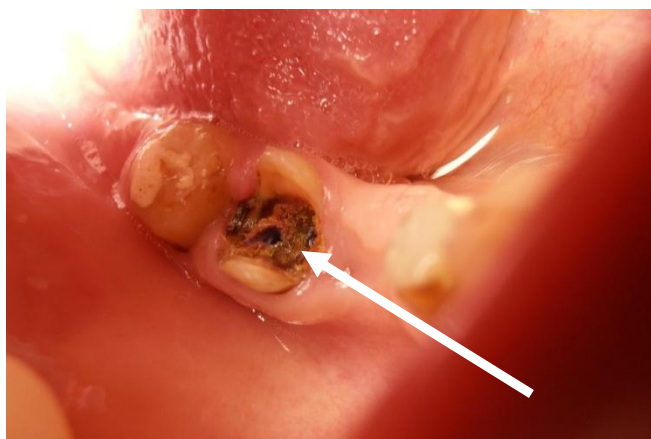


Рис. 3. Полость зуба 4.7 у больного В.К.А., 67 лет после проведения сеанса надканального гальванофореза: выделяющийся экссудат оранжевого цвета (показано стрелкой).
Fig. 3. Tooth 4.7 cavity in patient V. K. A., 67-years-old, after a session of supracanal galvanophoresis: orange-colored exudate is released (arrow).

рации устремляются в микропространства дентина, увлекая за собой частицы гидроксокупрата кальция. Для реализации метода комбинацию препаратов накладывают прямо на дно полости зуба под временную пломбу. При следующих посещениях через 1–2 недели порцию препарата меняют на новую. По достижении положительного клинического результата препарат оставляют под изолирующей прокладкой и постоянной пломбой.

По результатам рентгенофлюоресцентного элементного анализа удалось определить степень диффузии наночастиц меди в дентин корней зубов, как по ходу

корневых каналов, так и в дентинные каналы, открывающиеся в них своим просветом. Электронная микроскопия еще выявила obturation лекарственным препаратом дентинных канальцев в области их отверстий и по ходу корневых каналов (рис. 4).

Глубина проникновения частиц меди по ходу корневого канала при депофорезе оказалась наибольшей — в среднем ($6,6 \pm 1,53$) мм, при гальванофорезе — ($5,4 \pm 1,27$) мм, а при наноимпрегнации — ($4,2 \pm 1,15$) мм. Полученные результаты оказались статистически сопоставимыми. Несколько иными были результаты исследования глубины проникновения частиц

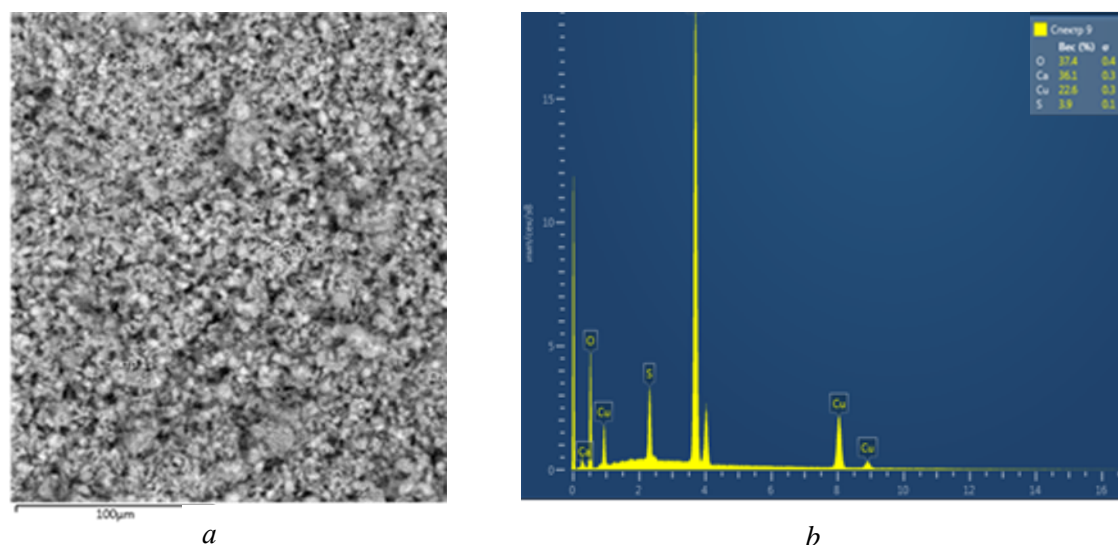


Рис. 4. Результаты сканирующей электронной микроскопии (a) и рентгенофлуоресцентного элементного анализа (b) при проведении надканального депофореза препарата «Купрал».

Fig. 4. Results of scanning electron microscopy (a) and X-ray fluorescent elemental analysis (b) in supracanal depophoresis of Kupral drug.

меди в дентинные каналы, просветы которых открываются в макроканал. При депофорезе этот показатель был в среднем в 1,8 раза больше, чем при реализации методики гальванофореза. Неожиданным оказалось значение среднего показателя в группе зубов, в которых применяли пассивную наноимпрегнацию. Здесь глубина проникновения препарата в дентин оказалась больше, чем в группе гальванофореза в 1,3 раза ($p < 0,01$).

Крайне важными с точки зрения индивидуального планирования длительности лечения в каждой конкретной клинической ситуации стали, полученные в ходе исследования данные о скорости диффузии частиц меди вдоль облитерированного корневого канала. Так, при проведении депофореза скорость диффузии частиц меди составила в среднем $(8,8 \pm 1,84)$ мм/сут, при проведении гальванофореза — $(0,9 \pm 0,14)$ мм/сут, а при проведении наноимпрегнации — $(0,6 \pm 0,08)$ мм/сут. Два последних показателя оказались сопоставимы.

Пациентов основной группы лечили с помощью различных новых методов и их сочетаний, исходя из индивидуальных особенностей больных. После лечения осуществляли наблюдение за пациентами

на протяжении до 4-х лет. Их приглашали на повторные обследования спустя 2–4 недели, 6 месяцев, а также примерно через 1, 2, 3 и 4 года. Во время повторных наблюдений детально выясняли жалобы, а также начиная с 6 месяцев проводили рентгенологическое исследование вылеченных зубов.

Наибольшее число жалоб в сроки наблюдения 2–4 недели после лечения предъявляли пациенты группы сравнения. Число жалоб у пациентов всех групп существенно снизилось спустя 6 месяцев после лечения, а в более поздние сроки никого из пациентов основной группы ничто не беспокоило.

Во время повторных осмотров пациентов с деструктивными формами периодонтита в сроки позднее 6 месяцев после лечения на рентгенограммах видимое уменьшение размеров очага деструкции принимали за положительное изменение. Спустя 3 года наблюдений по критерию Фишера были выявлены статистически значимые различия между всеми сравниваемыми выборками (рис. 5). Положительная рентгенологическая динамика обнаруживалась в основной группе в 2 раза чаще, чем в группе сравнения.

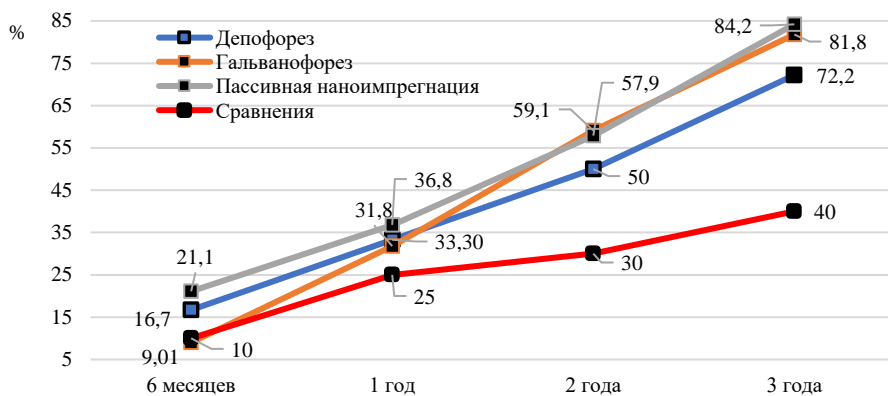


Рис. 5. Динамика случаев положительных рентгенологических изменений в периапикальной области у зубов, вылеченных по поводу деструктивных форм периодонтита в подгруппах основной группы и группы сравнения за период наблюдения 3 года.

Fig. 5. Dynamics of cases of positive radiographic changes in the periapical region in teeth treated for destructive forms of periodontitis in the subgroups of the main group and comparison group over 3-year follow up.

Обсуждение

Основываясь на ранее проведенных пилотных исследованиях, разработали три метода лечения хронического апикального периодонтита зубов с полностью облитерированными корневыми каналами [11–13].

Стоматологи хорошо знакомы с препаратом гидроксокупрата кальция или «Купралом®». Водная суспензия препарата содержит ионы гидроксида меди $\text{Cu}(\text{OH})_2$, гидроксил-ионы OH^- и ионы гидроксокупрата $[\text{Cu}(\text{OH})_4]^{2-}$. Выраженная щелочная реакция и высокая активность наноразмерных частиц «Купрала» придают препарату сильные антимикробные свойства и способность obturировать просвет дентинных канальцев за счет образования «пробок» из нерастворимого сульфида меди. Препарат способен стерилизовать всю пространственную систему корневых каналов зубов. Остатки пульпы, микроорганизмы и продукты их метаболизма под действием гидроксокупрата кальция подвергаются протеолизу [13].

В методике надканального депофореза введение ионов гидроксокупрата кальция в пространственную систему корня зуба осуществляется с помощью постоянного тока, получаемого от прибора для депофореза (например, «Оригинал II»). Разность потенциалов создается между активным электродом на дне полости и пассивным

электродом за пределами рта. Поскольку все пространства корня зуба заполнены дентинной жидкостью, то даже при полностью облитерированном корневом канале ионы препарата способны легко перемещаться вглубь корня и при определенных параметрах процедуры достигать апикальной дельты. Как показали наши исследования, в этом случае насыщение или импрегнация пространств корня лекарством происходит достаточно быстро, но недостаточно равномерно, что обусловлено наличием в дентине корня участков с разной электропроводностью. Так, по ходу облитерированного макроканала импрегнация идет заметно быстрее, чем в области отходящих от него дентинных канальцев. Поэтому часть дентина корня с высоким электросопротивлением может оказаться слабо импрегнированной.

Существенно более равномерно и более полно происходит импрегнация дентина корня при использовании гальванического тока. Метод надканального гальванофореза повышает эффективность метода, предложенного профессором А. Кнапшвостом. Он не требует использования дорогостоящей аппаратуры, необходимой для классического депофореза, достаточно лишь небольшого кусочка алюминиевой фольги. Процедура безопасна для пациента, не вызывает никаких ощущений.

В методе пассивной наноимпрегнации добавление высокоэнергетических наночастиц серебра (что обусловлено их размерами — 3–5 нм) в виде гидрозоля к гидроксокупрату кальция приводит к образованию в смеси флоккул из наночастиц серебра и его частиц [11, 12]. При этом количество частиц гидроксокупрата кальция в одной такой флоккуле увеличивается, как и степень контакта между ними. При этом наночастицы серебра проникают внутрь кристаллогидратов гидроксида меди (II) и гидроксида кальция. Наночастицы серебра концентрируются на поверхности частиц гидроксокупрата кальция, и последние при этом практически не укрупняются. Также в смеси имеются «свободные, планктонные», не участвующие в агрегации частицы серебра. Таким образом, повышение адгезивных характеристик частиц гидроксида меди (II) и оксида кальция в составе гидроксокупрата кальция можно объяснить активной адагуляцией наночастиц серебра со значительно более крупными частицами гидроксидов. При этом высокоэнергетические частицы дисперсной фазы гидрозоля создают поверхностный слой вокруг крупных частиц, проявляя свойства поверхностно-активных веществ. Все это усиливает противомикробную активность такого соединения. А передвижение образовавшихся флоккул по пространствам дентина корня зуба осуществляется по градиенту концентрации без использования электрического тока.

Таким образом, проведенные клинико-лабораторные и клинические исследования показали, что все предложенные новые методы эндодонтического лечения зубов с полностью облитерированными

корневыми каналами позволяют сохранять зубы, которые с точки зрения традиционной эндодонтии являются сомнительными. Это возможно за счет импрегнации практически всех пространств дентина корня микро- и наночастицами высокоактивных противомикробных препаратов на основе гидроксокупрата кальция.

Выводы

1. На основе клинико-лабораторных исследований обоснованы и предложены три новых способа эндодонтического лечения зубов с облитерированными корневыми каналами, предполагающие импрегнацию системы каналов и дентинных канальцев корня зуба противомикробным и obtурирующим препаратом гидроксокупратом кальция с использованием депо- и гальванофореза, а также его модификацию наночастицами серебра (пассивная наноимпрегнация).

2. С помощью электронно-микроскопического и рентгенофлуоресцентного элементного анализа доказано перемещение наночастиц лекарственных препаратов по ходу облитерированных корневых каналов и в периферический дентин корней зубов. Определены показатели коэффициента и скорости их диффузии, которые позволяют устанавливать оптимальные индивидуальные параметры наноимпрегнационного лечения.

3. Клинические наблюдения на протяжении 4-х лет подтверждают эффективность предложенных методов лечения как по частоте предъявляемых больными жалоб, так и по редукции очагов деструкции костной ткани в периапикальной области зубов с хроническим периодонтитом.

Список литературы | References

1. Rummyantsev VA. *Nanostomatologiya*. Moscow: MIA; 2010. (In Russ.)
2. Khafizova FA, Sabitova AI, Sagetdinov IG, Gabdrafikov DR. Optimization of Endodontic Dental Treatment Using Modern Diagnostic Methods in Preoperative Preparation. *Science of the Young (Eruditio Juvenium)*. 2024;12(2):251–263. doi: 10.23888/HMJ2024122251-263 EDN: ZWSYDP
3. Stănuși AȘ, Popa DL, Ionescu M, et al. Analysis of Temperatures Generated during Conventional Laser Irradiation of Root Canals-A Finite Element Study. *Diagnostics (Basel)*. 2023;13(10):1757. doi: 10.3390/diagnostics13101757 EDN: PUKKGI
4. Rosen E, Tsesis I, Kavalarchik E, et al. Effect of guided tissue regeneration on the success of surgical endodontic treatment of teeth with endodontic-periodontal lesions: A systematic review. *Int Endod J*. 2023;56(8):910–921. doi: 10.1111/iej.13936 EDN: AAGGTN
5. Gomes BPF, Berber VB, Chiarelli-Neto VM, et al. Microbiota present in combined endodontic-

- periodontal diseases and its risks for endocarditis. *Clin Oral Investig.* 2023;27(8):4757–4771. doi: 10.1007/s00784-023-05104-0 EDN: QEDTSG
6. Jhajharia K, Parolia A, Shetty KV, Mehta LK. Biofilm in endodontics: a review. *J Int Soc Prev Community Dent.* 2015;5(1):1–12. doi: 10.4103/2231-0762.151956
 7. Petrikas AZH, Zakharova EL, Goreva LA, et al. Rasprostranennost ehndodonticheskoy patologii. In: *Parodontologiya: ot nauki k praktike: materialy II Mezhdunarodnogo parodontologicheskogo konventa.* Tver; 2019. P. 32–34. (In Russ.)
 8. Ah-med HMA, Versiani MA, De-Deus G, Dummer PMH. A new system for classifying root and root canal morphology. *Int Endod J.* 2017;50(8): 761–770. doi: 10.1111/iej.12685 Erratum in: *Int Endod J.* 2018;51(10):1184. doi: 10.1111/iej.12993
 9. Wu M, Liu M, Cheng Y, et al. Treatment of Pulp Canal Obliteration Using a dynamic Navigation System: Two Case Reports. *J Endod.* 2022;48(11): 1441–1446. doi: 10.1016/j.joen.2022.07.014 EDN: PCIQGS
 10. Romyantsev VA, Bordina GE, Ol'hovskaya AV, et al. Clinical and laboratory rationale for galvanophoresis of hydroxide copper-calcium by root canals treatment. *Stomatology.* 2015;94(1):14–19. EDN: TUHUNF
 11. Romyancev VA, Blinova AV. Novye zubosokhranyayushchie nanotekhnologii v ehndodontii. In: *Zheleznov LM, editor. Actual questions of dentistry: the digest of the Russian V scientific and practical conference dedicated; Kirov, 13–14 May 2021.* Kirov: Kirov State Medical University; 2021. P. 155–157. (In Russ.) EDN: JDWNLQ
 12. Romyancev VA, Blinova AV, Frolov GA. Sravnitel'naya ocenka ehndodonticheskoy protivomikrobnoy nanoimpregnacii dentina kornej zubov. In: *Zheleznov LM, editor. Actual questions of dentistry: the digest of the Russian V scientific and practical conference dedicated; Kirov, 25–26 November 2020.* Kirov: Kirov State Medical University; 2021. P. 121–123. (In Russ.) EDN: QORXBS
 13. Kulikova AA, Nikolaeva AD, Zabolotskaya NV, et al. Modern nanomaterials and nanomedications in dentistry: literature review. *Verkhnevolzhsky Medical Journal.* 2020;19(2):16–20. EDN: XNLDWM

Дополнительная информация

Этическая экспертиза. Проведение исследования одобрено Этическим комитетом ФГБОУ ВО ТГМУ Минздрава России (Протокол от 12.04.2022).

Согласие на публикацию. Все участники исследования подписали форму информированного добровольного согласия до включения в исследование.

Источники финансирования. Отсутствуют.

Раскрытие интересов. Авторы заявляют об отсутствии отношений, деятельности и интересов, связанных с третьими лицами (коммерческими и некоммерческими), интересы которых могут быть затронуты содержанием статьи.

Оригинальность. При создании статьи авторы не использовали ранее опубликованные сведения (текст, иллюстрации, данные).

Генеративный искусственный интеллект. При создании статьи технологии генеративного искусственного интеллекта не использовали.

Рецензирование. В рецензировании участвовали два рецензента и член редакционной коллегии издания.

Об авторах:

✉ **Федорова Мария Сергеевна**, канд. мед. наук, ассистент кафедры клинической стоматологии и челюстно-лицевой хирургии № 2; Адрес: Российская Федерация, 150000, Ярославль, ул. Революционная, д. 5; eLibrary SPIN: 1237-7860; ORCID: 0000-0002-6113-4809; e-mail: markup@yandex.ru

Румынцев Виталий Анатольевич, д-р мед. наук, профессор, заведующий кафедрой пародонтологии; eLibrary SPIN: 1922-4850; ORCID: 0000-0001-6045-3333; e-mail: romyancev_v@tvgmu.ru

Вклад авторов:

Федорова М.С. — сбор, анализ и интерпретация данных, написание текста.

Румынцев В.А. — концепция и дизайн исследования, редактирование.

Все авторы одобрили рукопись (версию для публикации), согласились нести ответственность за все аспекты работы, гарантируя надлежащее рассмотрение и решение вопросов, связанных с точностью и добросовестностью любой ее части.

Ethics approval. The study was approved from the Ethics Committee of the Tver State Medical University (Protocol of April 12, 2022).

Consent for publication. All participants of study voluntarily signed an informed consent form before being included in the study.

Funding sources. No funding.

Disclosure of interests. The authors have no relationships, activities or interests for the last three years related with for-profit or not-for-profit third parties whose interests may be affected by the content of the article.

Statement of originality. The authors did not use previously published information (text, illustrations, data) when creating this work.

Generative AI. Generative AI technologies were not used for this article creation.

Peer-review. Two reviewers and a member of the editorial board participated in the review.

Authors' Info

✉ **Marina S. Fedorova**, MD, Cand. Sci. (Medicine), Assistant of the Department of Clinical Dentistry and Maxillofacial Surgery No. 2; address: 5 Revolyutsionnaya st, Yaroslavl, Russian Federation, 150000; eLibrary SPIN: 1237-7860; ORCID: 0000-0002-6113-4809; e-mail: markup@yandex.ru

Vitaliy A. Romyancev, MD, Dr. Sci. (Medicine), Professor, Head of the Department of Periodontology; eLibrary SPIN: 1922-4850; ORCID: 0000-0001-6045-3333; e-mail: romyancev_v@tvgmu.ru

Author contributions:

Fedorova M.S. — collection, analysis and interpretation of data, writing the text.

Romyancev V.A. — concept and design of the study, editing.

All authors approved the manuscript (the publication version), and also agreed to be responsible for all aspects of the work, ensuring proper consideration and resolution of issues related to the accuracy and integrity of any part of it.