

УДК 616.345-006.5-089

<https://doi.org/10.23888/HMJ2024122273-282>

Способ безопасного удаления полиповидных эпителиальных новообразований слизистой оболочки толстой кишки с применением методики предварительного профилактического лигирования

А. А. Натальский¹, В. Б. Филимонов¹, С. О. Шадский^{2✉}, К. П. Пашкин³

¹ Рязанский государственный медицинский университет имени академика И. П. Павлова, Рязань, Российская Федерация

² Мытищинская областная клиническая больница, Мытищи, Российская Федерация

³ Луховицкая больница, Луховицы, Российская Федерация

Автор, ответственный за переписку: Шадский Станислав Олегович, sshadskiy@icloud.com

АННОТАЦИЯ

Актуальность. Эндоскопическая резекция слизистой на сегодняшний день является «золотым стандартом» в лечении эпителиальных новообразований слизистой оболочки толстой кишки. При удалении крупных полиповидных новообразований оперирующий врач сталкивается с проблемой высокого риска возникновения кровотечения из питающей ножки полипа, которое может возникнуть как непосредственно во время операции, так и в ближайшем послеоперационном периоде.

В настоящей статье рассмотрен способ профилактики кровотечения при удалении полиповидных колоректальных неоплазий посредством наложения на ножку полипа лигатуры с помощью нового разработанного лигирующего устройства.

Заключение. Описанный в данной статье клинический случай эндоскопического лечения полиповидного образования слизистой оболочки толстой кишки иллюстрирует работу нового лигирующего устройства. Его применение характеризуется технической простотой и надежностью обеспечиваемого профилактического гемостаза. Новое устройство для профилактического лигирования может быть применено в клинической практике в дальнейшем.

Ключевые слова: полип; гиперплазия; аденома; эндоскопическая резекция слизистой оболочки

Для цитирования:

Натальский А. А., Филимонов В. Б., Шадский С. О., Пашкин К. П. Способ безопасного удаления полиповидных эпителиальных новообразований слизистой оболочки толстой кишки с применением методики предварительного профилактического лигирования // Наука молодых (Eruditio Juvenium). 2024. Т. 12, № 2. С. 273–282. <https://doi.org/10.23888/HMJ2024122273-282>.

<https://doi.org/10.23888/HMJ2024122273-282>

Safe Removal of Polypoid Epithelial Neoplasms of Colonic Mucosa Using Method of Preliminary Preventive Ligation

Aleksandr A. Natal'skiy¹, Viktor B. Filimonov¹, Stanislav O. Shadskiy^{2✉}, Korneli P. Pashkin³

¹ Ryazan State Medical University, Ryazan, Russian Federation

² Mytishchi Regional Clinical Hospital, Mytishchi, Russian Federation

³ Lukhovitsy Hospital, Lukhovitsy, Russian Federation

Corresponding author: Stanislav O. Shadskiy, sshadskiy@icloud.com

ABSTRACT

INTRODUCTION: Currently, endoscopic mucosal resection is a 'gold standard' in the treatment of epithelial neoplasms of the colonic mucosa. When removing large polypoid neoplasms, the operating surgeon is faced with the problem of a high risk of bleeding from the supplying peduncle of polyp that may occur both intraoperatively and in the immediate postoperative period.

This article considers a method for preventing bleeding when removing polypoid colorectal neoplasms by application of ligature on the polyp peduncle using a newly developed ligation device.

CONCLUSION: The use of a new ligation device provides effective mechanical preventive hemostasis in endoscopic interventions.

Keywords: *polyp; hyperplasia; adenoma; endoscopic mucosal resection*

For citation:

Natal'skiy A. A., Filimonov V. B., Shadskiy S. O., Pashkin K. P. Safe Removal of Polypoid Epithelial Neoplasms of Colonic Mucosa Using Method of Preliminary Preventive Ligation. *Science of the young (Eruditio Juvenium)*. 2024;12(2):273–282. <https://doi.org/10.23888/HMJ2024122273-282>.

Актуальность

Проблема профилактики рака толстой кишки на сегодняшний день решается путем раннего выявления эпителиальных новообразований этого органа посредством скрининга. Программы скрининга рака толстой кишки в настоящее время реализуются во всех развитых странах [1]. Своевременное выявление эпителиальных неоплазий толстой кишки на ранней, доброкачественной, стадии до развития инвазивных форм рака обуславливает возможность их малоинвазивного, эндоскопического лечения [2, 3]. Эндоскопическая ре-

зекция слизистой оболочки (англ.: *endoscopic mucosal resection, EMR*) на сегодняшний день является общепризнанным «золотым стандартом» в лечении эпителиальных новообразований толстой кишки.

Суть эндоскопической резекции слизистой заключается в выполнении подслизистой инъекции для создания подслизистой инфильтративной подушки с дальнейшим удалением пораженного участка слизистой оболочки, несущего эпителиальное новообразование, в пределах здоровых тканей с помощью диатермической петли (рис. 1).

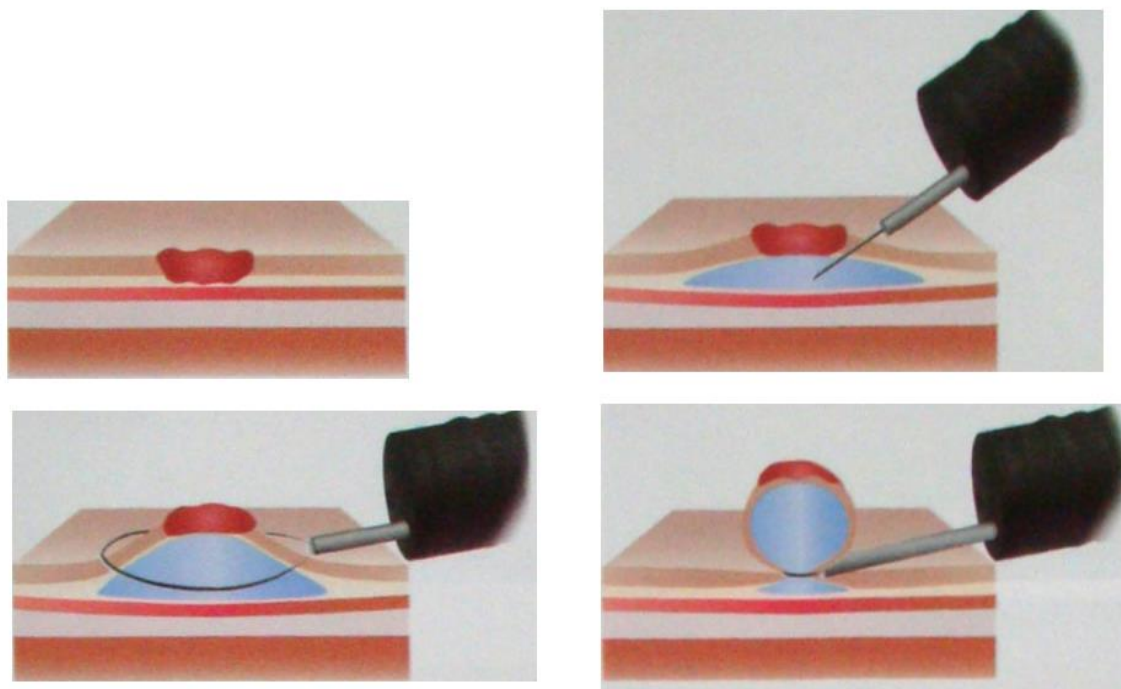


Рис. 1. Эндоскопическая резекция слизистой (схема).

Создание инфильтративной подушки необходимо для профилактики термической травмы стенки полого органа при выполнении резекции [4]. Удаление полиповидных образований, то есть, опухолей, расположенных на питающей ножке, может осуществляться путем их резекции в пределах ножки (рис. 2).

Удаление крупных полиповидных образований, расположенных на толстой питающей ножке, сопровождается высоким риском кровотечения, которое может

возникнуть как непосредственно после резекции, так и в ближайшем послеоперационном периоде [5]. Частота кровотечений после резекции крупных колоректальных полипов с диаметром ножки более 5 мм, по данным разных авторов, составляет от 1% до 6% [6]. Возникновение кровотечения может привести к необходимости выполнения эндоскопического гемостаза, который в условиях быстрого поступления крови в просвет кишки может быть затруднен, либо даже традицион-

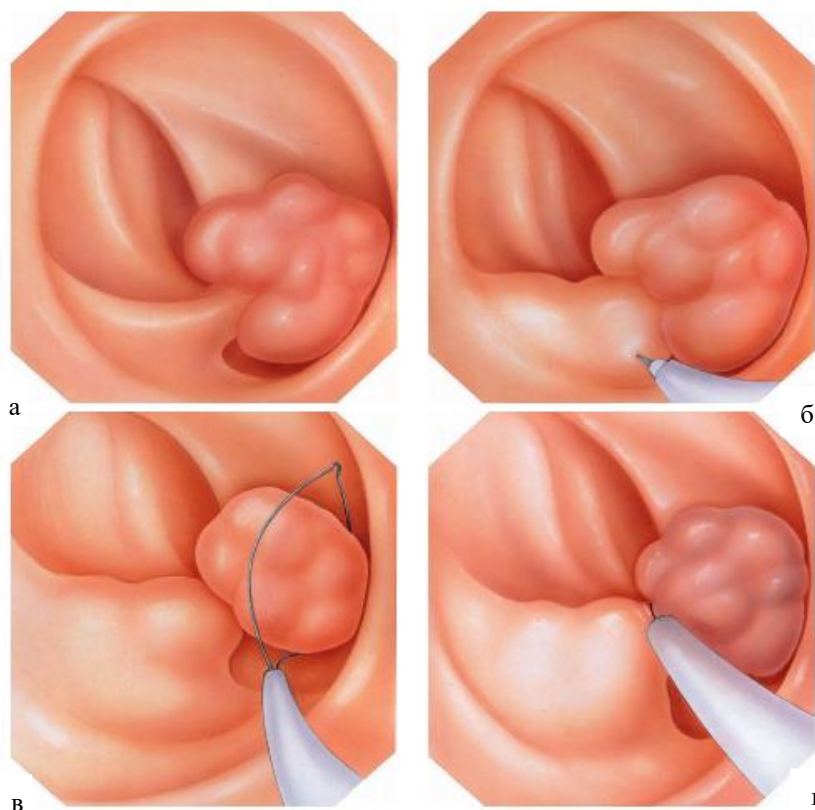


Рис. 2. Эндоскопическая резекция полиповидного образования в пределах ножки полипа (схема).

ного оперативного вмешательства с вхождением в брюшную полость. Столь высокая частота обуславливает необходимость профилактики этого грозного осложнения. Одним из возможных способов профилактики кровотечения после полипэктомии является профилактическое лигирование ножки полипа. На сегодняшний день для этой цели применяется лигирующее устройство Olympus Polyloop (Токио, Япония) (рис. 3) [7, 8].

Однако, данное устройство не производится в Российской Федерации, характеризуется низкой доступностью и высокой стоимостью. В рамках настоящей работы приводится описание нового лигирующего устройства, предназначенного для эндоскопического профилактического гемостаза, разработанного кафедрой урологии с курсом хирургических болезней ФГБОУ ВО РязГМУ Минздрава России (Патент № 2799719) [9]. Таким образом, целью настоящей работы является улучшение результатов лечения полиповидных образований слизистой толстой киш-

ки путем применения лигирующего устройства, обеспечивающего надежный профилактический гемостаз.

Описание нового лигирующего устройства

Принцип работы лигирующего устройства, разработанного на кафедре урологии с курсом хирургических болезней ФГБОУ ВО РязГМУ Минздрава России основан на доставке на ножку удаляемого полиповидного образования и затягивании на ней нераспускающейся петли типа Рёдера. Доставка осуществляется через инструментальный канал колоноскопа, с помощью которого выполняется оперативное вмешательство.

Устройство представляет собой гибкий тефлоновый тубус, в который помещена металлическая петля, связанная монофиламентной, либо металлической нитью с рукояткой (рис. 4).

Для приведения устройства в готовый для работы вид оперирующий врач изготавливает нераспускающуюся петлю

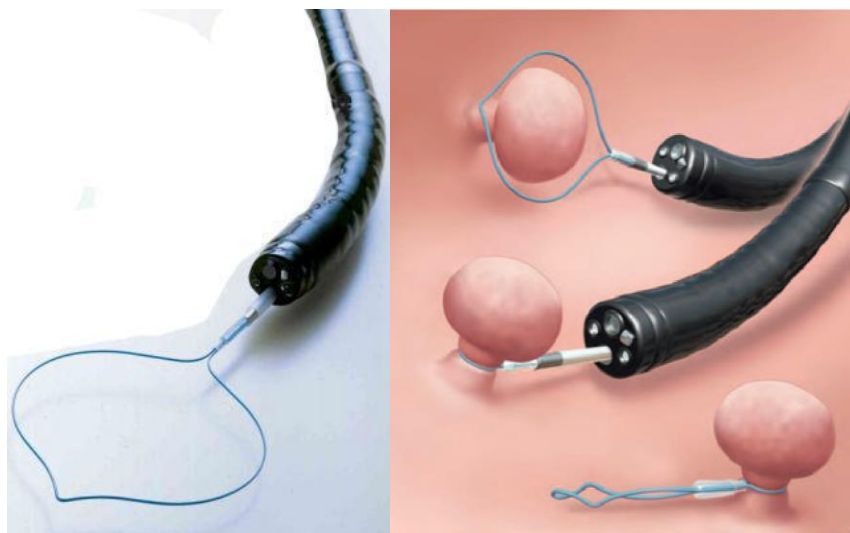


Рис. 3. Устройство для наложения лигатур Olympus Polyloop в готовом к работе виде (слева) и схема его применения (справа).

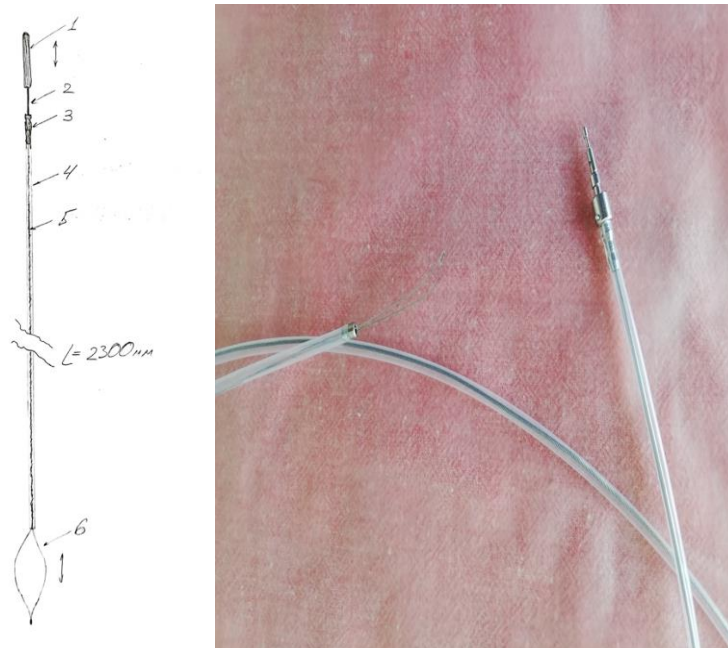


Рис. 4. Общий вид лигирующего устройства, схема (слева) и фото (справа).

Примечание: 1 — рукоятка, 2 — металлический стержень, 3 — металлическая втулка, 4 — тефлоновый тубус, 5 — металлическая нить, 6 — металлическая петля.

типа Рёдера с коротким подвижным концом нити по одной из схем (рис. 5).

Для изготовления петли предпочтительно использовать стандартный хирургический шовный материал на основе полипропилена с метрическим диаметром 3,5. После этого производится вдевание изготовленной петли свободным концом в

металлическую петлю лигирующего устройства. Схема установки петли Рёдера в лигирующее устройство представлена на рисунке 6. Для предотвращения миграции узла эндопетли Рёдера в тефлоновый тубус в качестве прокладки можно использовать бусину с каналом подходящего диаметра.

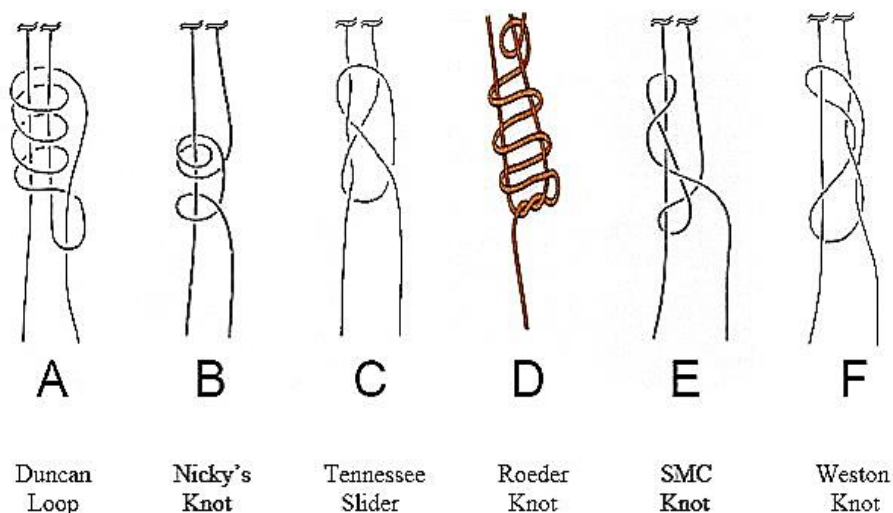


Рис. 5. Способы вязки нераспускающейся петли типа Рёдера.

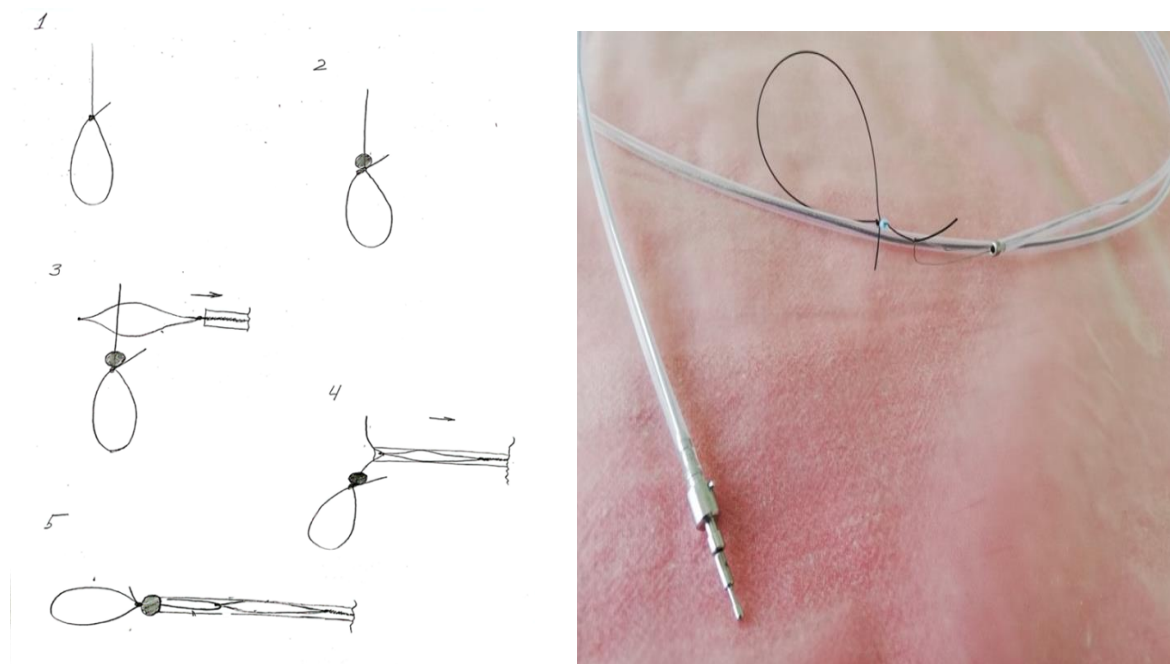


Рис. 6. Установка эндопетли, схема (слева) и фото (справа).

После того, как устройство приведено в готовый для работы вид, через инструментальный канал колоноскопа осуществляется его доставка в просвет толстой кишки, набрасывание эндопетли Рёдера на ножку удаляемого полиповидного образования с последующим ее затягиванием. Затягивание петли обеспечивается тракцией за рукоятку с достаточным усилием. Критериями достаточности применяемого усилия являются: отсутствие подвижности лиги-

рующей петли на ножке полипа, возникновение странгуляционной борозды на ножке полипа, возникновение цианотичности головки полипа и его ножки выше уровня наложенной лигатуры (рис. 7).

Высвобождение затянутой петли из лигирующего устройства осуществляется обратным движением рукоятки и подтягиванием легатора и эндоскопа дистальнее по просвету кишки, то есть «на себя» (рис. 8).

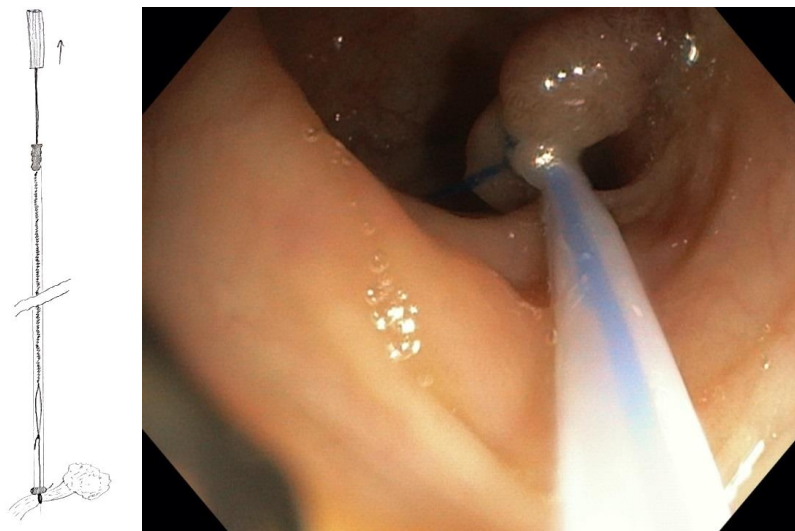


Рис. 7. Вид эндопетли, затянутой на ножке полипа, схема (слева) и фото (справа).

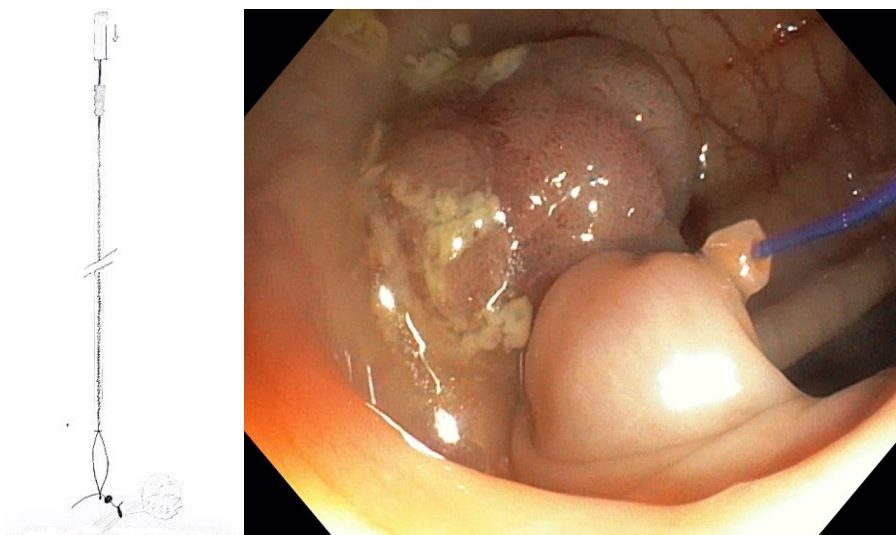


Рис. 8. Вид эндопетли, затянутой на ножке полипа и сбрасываемой с устройства, схема (слева) и фото (справа).

Клинический случай

У пациентки 58 лет по данным амбулаторной видеокколоноскопии было обнаружено полиповидное образование ректосигмоидного отдела толстой кишки типа 0-1r по Парижской классификации с размером головки полипа 25 мм, толщиной ножки 7 мм и сосудисто-ямочным рисунком типа JNET 2a, макроскопически идентифицирующим образование как ворсинчатую аденому. Помимо описанного образования у пациентки имела место плоская эпителиальная неоплазия сигмовидной

кишки типа 0-2a по Парижской классификации диаметром 5 мм с рисунком слизистой типа JNET 1, что соответствовало гиперплазии. В числе сопутствующих заболеваний у пациентки имела место ИБС со стенокардией напряжения, гипертоническая болезнь, в связи с чем пациент принимал антигипертензивные препараты. Данной пациентке в стационарных условиях была выполнена тотальная видеокколоноскопия с достижением купола слепой кишки, осмотром слизистой оболочки толстой кишки на всем протяжении с приме-

нением узкоспектрального режима (i-scan). Плоское образование сигмовидной кишки было удалено путем горячей петлевой эксцизии после предварительной подслизистой инъекции (рис. 9).

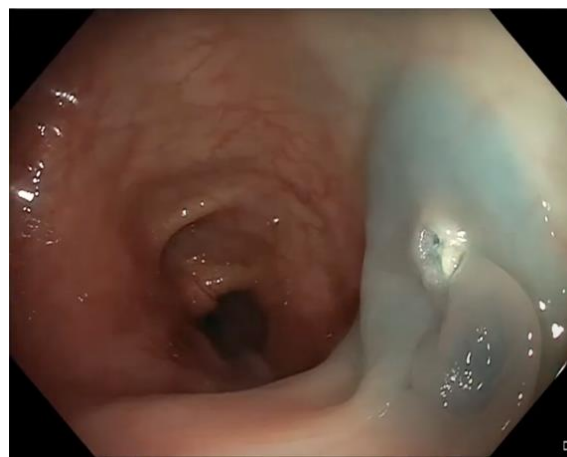
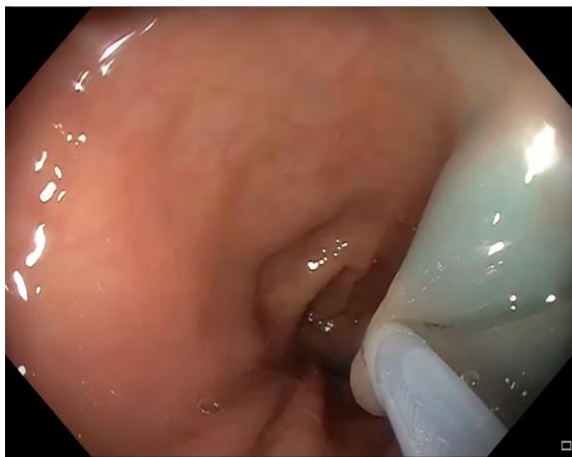

Рис. 9. Эндоскопическая резекция плоской гиперплазии сигмовидной кишки.

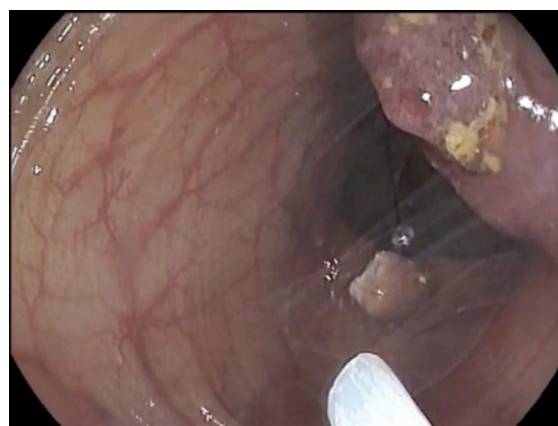
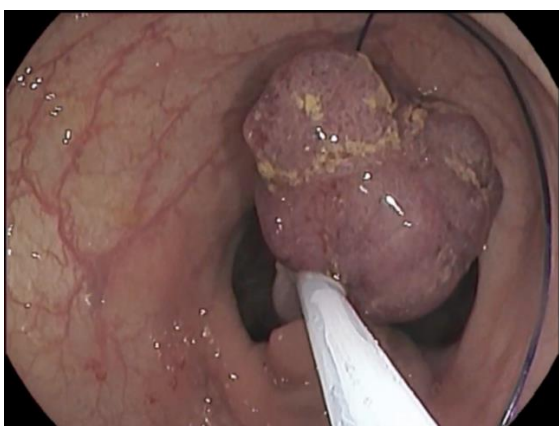
Рис. 10. Этапы удаления полиповидного образования ректосигмоидного отдела толстой кишки: легирование ножки полиповидного образования (сверху), отсечение полипа диатермической петлей выше уровня наложенной лигатуры (снизу).

В послеоперационном периоде данная пациентка наблюдалась в условиях круглосуточного хирургического стационара и, при отсутствии клинических данных за наличие послеоперационных осложнений, она была выписана на амбулаторное наблюдение на второй послеоперационный день. Радикальность удаления эпителиальных образований подтверждена гистологическими данными. Плоское эпителиальное образование гистологически

идентифицирована как гиперплазия, полиповидное — как ворсинчатая аденома с дисплазией низкой степени.

Обсуждение

Проблема профилактики возникновения рака толстой кишки является одной из наиболее значимых проблем современной онкологии. На сегодняшний день она решается путем выполнения скрининговых исследований, направленных на вы-

явление эпителиальных новообразований толстой кишки на ранней стадии, до их малигнизации и развития инвазивных форм рака. В дальнейшем выявленные новообразования подлежат удалению эндоскопическим способом, как наименее травматичным из возможных. Удаление колоректальных эпителиальных неоплазий осуществляется путем эндоскопической резекции слизистой, то есть эндоскопического иссечения новообразования в пределах здоровых тканей. Одним из возможных осложнений эндоскопического лечения колоректальных эпителиальных неоплазий является кровотечение [5, 6]. Высокая частота данного осложнения обуславливает необходимость его профилактики. Одним из возможных способов является профилактическое легирование ножки полиповидного образования, которое выполняется непосредственно перед его удалением. Однако, на сегодняшний день на российском рынке представлено только одно такое устройство — Olympus Polyloop (Токио, Япония) и при удовлетворительных результатах применения

оно характеризуется высокой стоимостью и низкой доступностью [7, 8]. Последнее обстоятельство вынуждает практикующих врачей идти на рискованные вмешательства, либо же вовсе отказываться от удаления крупных полиповидных новообразований. Приведенный в настоящей статье клинический случай иллюстрирует техническую простоту применения разработанного нами устройства, а также надежность обеспечиваемой им профилактики кровотечения.

Заключение

Описанный в данной статье клинический случай эндоскопического лечения полиповидного образования слизистой оболочки толстой кишки иллюстрирует работу нового лигирующего устройства. Его применение характеризуется технической простотой и надежностью обеспечиваемого профилактического гемостаза. Новое устройство для профилактического лигирования может быть применено в клинической практике в дальнейшем.

Список источников

1. Siegel R., Desantis C., Jemal A. Colorectal cancer statistics, 2014 // *CA Cancer J. Clin.* 2014. Vol. 64, No. 2. P. 104–117. doi: [10.3322/caac.21220](https://doi.org/10.3322/caac.21220)
2. He X., Wu K., Ogino S., et al. Association Between Risk Factors for Colorectal Cancer and Risk of Serrated Polyps and Conventional Adenomas // *Gastroenterology*. 2018. Vol. 155, No. 2. P. 355–373.e18. doi: [10.1053/j.gastro.2018.04.019](https://doi.org/10.1053/j.gastro.2018.04.019)
3. Simon K. Colorectal cancer development and advances in screening // *Clin. Interv. Aging*. 2016. Vol. 11. P. 967–976. doi: [10.2147/cia.s109285](https://doi.org/10.2147/cia.s109285)
4. Kandel P., Wallace M.B. Colorectal endoscopic mucosal resection (EMR) // *Best Practice & Research Clinical Gastroenterology*. 2017. Vol. 31, No. 4. P. 455–471. doi: [10.1016/j.bpg.2017.05.006](https://doi.org/10.1016/j.bpg.2017.05.006)
5. Tanaka S., Saitoh Y., Matsuda T., et al. Evidence-based clinical practice guidelines for management of colorectal polyps // *J. Gastroenterol.* 2021. Vol. 56. P. 323–335. doi: [10.1007/s00535-021-01776-1](https://doi.org/10.1007/s00535-021-01776-1)
6. Ahmed Y., Othman M. EMR/ESD: Techniques, Complications, and Evidence // *Curr. Gastroenterol. Rep.* 2020. Vol. 22, No. 8. P. 39. doi: [10.1007/s11894-020-00777-z](https://doi.org/10.1007/s11894-020-00777-z)
7. Katsinelos P., Kountouras J., Paroutoglou G., et al. Endoloop-assisted polypectomy for large pedunculated colorectal polyps // *Surg. Endosc.* 2006. Vol. 20, No. 8. P. 1257–1261. doi: [10.1007/s00464-005-0713-5](https://doi.org/10.1007/s00464-005-0713-5)
8. Cariani G., Di Marco M., Roda E. Endoloop-assisted polypectomy for large pedunculated colorectal polyps // *Surg. Endosc.* 2007. Vol. 21, No. 9. P. 1676–1677. doi: [10.1007/s00464-007-9426-2](https://doi.org/10.1007/s00464-007-9426-2)
9. Натальский А.А., Филимонов В.Б., Шадский С.О. Способ профилактики кровотечения при удалении полиповидных образований слизистой оболочки полых органов желудочно-кишечного тракта посредством применения эндоскопической лигирующей петли. Патент РФ на изобретение № 2798719. 07.11.2022. Доступно по: <https://patenton.ru/patent/RU2798719C1>. Ссылка активна на 06.02.2023.

References

1. Siegel R, Desantis C, Jemal A. Colorectal cancer statistics, 2014. *CA Cancer J Clin.* 2014;64(2): 104–17. doi: [10.3322/caac.21220](https://doi.org/10.3322/caac.21220)
2. He X, Wu K, Ogino S, et al. Association Between Risk Factors for Colorectal Cancer and Risk of Serrated Polyps and Conventional Adenomas.

- Gastroenterology*. 2018;155(2):355–73.e18. doi: [10.1053/j.gastro.2018.04.019](https://doi.org/10.1053/j.gastro.2018.04.019)
3. Simon K. Colorectal cancer development and advances in screening. *Clin Interv Aging*. 2016;11: 967–76. doi: [10.2147/cia.s109285](https://doi.org/10.2147/cia.s109285)
 4. Kandel P, Wallace MB. Colorectal endoscopic mucosal resection (EMR). *Best Practice & Research Clinical Gastroenterology*. 2017;31(4):455–71. doi: [10.1016/j.bpg.2017.05.006](https://doi.org/10.1016/j.bpg.2017.05.006)
 5. Tanaka S, Saitoh Y, Matsuda T, et al. Evidence-based clinical practice guidelines for management of colorectal polyps. *J Gastroenterol*. 2021;56: 323–35. doi: [10.1007/s00535-021-01776-1](https://doi.org/10.1007/s00535-021-01776-1)
 6. Ahmed Y, Othman M. EMR/ESD: Techniques, Complications, and Evidence. *Curr Gastroenterol Rep*. 2020;22(8):39. doi: [10.1007/s11894-020-00777-z](https://doi.org/10.1007/s11894-020-00777-z)
 7. Katsinelos P, Kountouras J, Paroutoglou G, et al. Endoloop-assisted polypectomy for large pedunculated colorectal polyps. *Surg Endosc*. 2006;20(8): 1257–61. doi: [10.1007/s00464-005-0713-5](https://doi.org/10.1007/s00464-005-0713-5)
 8. Cariani G, Di Marco M, Roda E. Endoloop-assisted polypectomy for large pedunculated colorectal polyps. *Surg Endosc*. 2007;21(9):1676–7. doi: [10.1007/s00464-007-9426-2](https://doi.org/10.1007/s00464-007-9426-2)
 9. Natal'skiy AA, Filimonov VB, Shadskiy SO. Sposob profilaktiki krovotecheniya pri udalenii polipovidnykh obrazovaniy slizistoy obolochki polykh organov zheludochno-kishechnogo trakta posredstvom primeneniya endoskopicheskoy ligiruyushchey petli. Patent RUS No. 2798719. 07/11/2022. Available at: <https://patent.ru/patent/RU2798719C1>. Accessed: 2023 February 06. (In Russ).

Дополнительная информация

Финансирование. Авторы заявляют об отсутствии финансирования при проведении исследования.

Этика. Использованы данные пациента в соответствии с письменным информированным согласием.

Согласие на публикацию. В статье использованы обезличенные клинические данные пациента в соответствии с подписанным им информированным согласием.

Информация об авторах:

Натальский Александр Анатольевич — д-р мед. наук, профессор, профессор кафедры поликлинической терапии, профилактической медицины и общей врачебной практики, SPIN: 6503-4327, <https://orcid.org/0000-0002-2387-3440>, e-mail: lorey1983@mail.ru

Филимонов Виктор Борисович — д-р мед. наук, профессор кафедры урологии с курсом хирургических болезней, SPIN: 7090-0428, <https://orcid.org/0000-0002-2199-0715>, e-mail: Filimonov1974@mail.ru

✉ *Шадский Станислав Олегович* — заведующий эндоскопическим отделением, SPIN: 6653-6883, <https://orcid.org/0000-0001-7454-3292>, e-mail: sshadskiy@icloud.com

Пашкин Корнели Петрович — канд. мед. наук, врач-хирург 1-го хирургического отделения, SPIN: 9478-7313, <https://orcid.org/0000-0002-1588-6989>, e-mail: korneli@yandex.ru

Конфликт интересов. Авторы заявляют об отсутствии конфликта интересов.

Funding. The authors declare no funding for the study.

Ethics. The data is used in accordance with the informed consent of patient.

Consent to publication. The article uses depersonalized clinical data of the patient in accordance with the informed consent signed by him.

Information about the authors:

Aleksandr A. Natal'skiy — MD, Dr. Sci. (Med.), Professor, Professor of the Department of Polyclinic Therapy, Preventive Medicine and General Medical Practice, SPIN: 6503-4327, <https://orcid.org/0000-0002-2387-3440>, e-mail: lorey1983@mail.ru

Viktor B. Filimonov — MD, Dr. Sci. (Med.), Professor of the Department of Urology with a Course in Surgical Diseases, SPIN: 7090-0428, <https://orcid.org/0000-0002-2199-0715>, e-mail: Filimonov1974@mail.ru

✉ *Stanislav O. Shadskiy* — MD, Head of the Endoscopic Department, SPIN: 6653-6883, <https://orcid.org/0000-0001-7454-3292>, e-mail: sshadskiy@icloud.com

Korneli P. Pashkin — MD, Cand. Sci. (Med.), Surgeon of the 1st Surgical Department, SPIN: 9478-7313, <https://orcid.org/0000-0002-1588-6989>, e-mail: korneli@yandex.ru

Conflict of interests. The authors declare no conflict of interests.