

УДК 611.147.3:616.147.3-007.64

<https://doi.org/10.23888/HMJ202311198-106>

## Редкий случай вариантной анатомии сафенофemorального соустья у пациентки с варикозной болезнью

В. С. Корбут<sup>1✉</sup>, И. Н. Шанаев<sup>1, 2</sup>, В. А. Юдин<sup>1</sup>

<sup>1</sup> Рязанский клинический кардиологический диспансер, Рязань, Российская Федерация

<sup>2</sup> Рязанский государственный медицинский университет имени академика И. П. Павлова, Рязань, Российская Федерация

Автор, ответственный за переписку: Корбут Виктор Сергеевич, [viktorkorbut21@gmail.com](mailto:viktorkorbut21@gmail.com)

### АННОТАЦИЯ

**Актуальность.** Несмотря на то, что анатомия венозной системы нижних конечностей считается достаточно вариабельной, область сафенофemorального соустья имеет наиболее постоянное строение и варианты анатомии встречаются редко — не более 0,3%. В то же время именно эти варианты создают технические трудности при проведении оперативного лечения. Интересно, что частота ятрогенных повреждений и частота встречаемости вариантной анатомии сопоставимы. Важно также отметить и то, что определённый процент в послеоперационном периоде приходится на тромбозэмболические осложнения — до 18,3% по данным различных источников. Длинная культя большой подкожной вены может быть одним из источников тромбозэмболии, поэтому этап резекции большой подкожной вены является одним из наиболее важных. В статье рассматривается один из вариантов атипичной топографии сафенофemorального соустья у пациентки с варикозной болезнью и приведено описание успешного оперативного лечения.

**Заключение.** Учитывая возможные анатомические вариации сосудов всегда необходимо выполнять тщательный осмотр пациента и инструментальное обследование в виде ультразвуковой диагностики, чтобы избежать осложнений во время операции. Увеличение длины разреза, использование пахового доступа и маркирование зоны сафенофemorального соустья могут помочь избежать выделения бедренных артерий у пациентов с вариантной анатомией при этапе резекции большой подкожной вены.

**Ключевые слова:** сафенофemorальное соустье; вариантная анатомия; варикозная болезнь; оперативное лечение

### Для цитирования:

Корбут В. С., Шанаев И. Н., Юдин В. А. Редкий случай вариантной анатомии сафенофemorального соустья у пациентки с варикозной болезнью // Наука молодых (Eruditio Juvenium). 2023. Т. 11, № 1. С. 98–106. <https://doi.org/10.23888/HMJ202311198-106>.

<https://doi.org/10.23888/HMJ202311198-106>

## Rare Case of Variant Anatomy of Safenofemoral Junction in a Patient with Varicose Vein Disease

Viktor S. Korbut<sup>1</sup>✉, Ivan N. Shanayev<sup>1,2</sup>, Vladimir A. Yudin<sup>1</sup>

<sup>1</sup> Ryazan Regional Clinical Cardiology Hospital, Ryazan, Russian Federation

<sup>2</sup> Ryazan State Medical University, Ryazan, Russian Federation

Corresponding author: Viktor S. Korbut, [viktorkorbut21@gmail.com](mailto:viktorkorbut21@gmail.com)

### ABSTRACT

**INTRODUCTION:** Despite the fact that the anatomy of the venous system is considered to be rather variable, the area of saphenofemoral junction has the most permanent structure with rather rare anatomic variants — not more than 0.3%. At the same time, these particular variants create technical difficulties in surgical treatment. It is interesting that the frequency of iatrogenic damages and of occurrence of variant anatomy is comparable. It is also important to note that thromboembolic complications account for 18.3% of complications of the postoperative period, according to different sources. One of factors of these complications may be a long stump of the great saphenous vein, therefore, the stage of resection of the great saphenous vein is of primary importance. In the article, a variant of atypical topography of saphenofemoral junction in a female patient with varicose vein disease is considered.

**CONCLUSION:** It should be said that taking into account probable anatomic variants of vessels, it is always necessary to perform a thorough examination of the patient using instrumental examination in the form of US diagnostics, to avoid intraoperative complications. Increase in the length of incision, use of inguinal access and marking the zone of SFJ can help avoid isolation of femoral arteries in patients with variant anatomy at the stage of resection of the great saphenous vein.

**Keywords:** *saphenofemoral junction; variant anatomy; varicose vein disease; surgical treatment*

### For citation:

Korbut V. S., Shanayev I. N., Yudin V. A. Rare Case of Variant Anatomy of Safenofemoral Junction in a Patient with Varicose Vein Disease. *Science of the young (Eruditio Juvenium)*. 2023;11(1):98–106. <https://doi.org/10.23888/HMJ202311198-106>.

## Введение

Варикозное расширение подкожных вен — одно из самых распространённых заболеваний венозной системы нижних конечностей [1]. Несомненно, наиболее частым и патогенетически обоснованным выбором лечения данной патологии является оперативный метод лечения. Классические «киты», на которые оно направлено — ликвидация поверхностного, перфорантного и глубокого рефлюксов [2]. При этом при варикозном расширении подкожных вен основным является рефлюкс по магистральным стволам подкожных вен. Современная хирургия позволяет сделать выбор между различными методиками оперативного лечения: открытыми, эндоваскулярными (эндоваскулярная лазерная коагуляция (ЭВЛК) или радиочастотная абляция (РЧА)) или склеротерапией [3, 4]. Хотя малоинвазивным методикам стараются отдавать предпочтение, главенствующее место продолжает занимать открытый метод оперативного лечения. Напомним, что на варикозное расширение в системе большой подкожной вены приходится наибольший процент пациентов — более 80% [5]. Главным этапом операции флэбэктомии в системе большой подкожной вены (БПВ) является её резекция в месте впадения в общую бедренную вену [2]. При этом культя большой подкожной вены не должна превышать 1 см, так как большая длина может служить источником тромбоэмболии легочной артерии или стать основой для рецидива, если она принимает притоки [6]. Данный этап, как правило, не вызывает больших затруднений, если хирург имеет дело с классической анатомией данной области. Однако на практике существуют варианты анатомии, которые затрудняют этот этап и даже могут стать причиной ятрогенных повреждений [7–9].

В приведённом ниже клиническом наблюдении мы хотим рассмотреть случай редкого варианта анатомии сафенофеморального соустья (СФС) у пациентки с варикозным расширением подкожных вен и успешным оперативным лечением.

## Клинический случай

В отделение сосудистой хирургии поступила пациентка С., 64 лет, с жалобами на отёк, тяжесть в обеих нижних конечностях к концу дня.

При осмотре: пульс на нижних конечностях периферический, кровообращение компенсировано; симптомы тромбоза глубоких вен с обеих сторон отрицательны, объём правой голени соответствует левой; определяется варикозная трансформация стопа большой подкожной вены (БПВ) на бедре, притоков на голени с обеих сторон.

Согласно данным ультразвукового дуплексного сканирования (УЗДС) вен нижних конечностей: поверхностные и глубокие вены с обеих сторон проходимы, компрессия их полная. С обеих сторон несостоятельность клапанов СФС, БПВ на бедре, единичных притоков на голени. Слева атипичное строение СФС: глубокая артерия бедра отходит от общей бедренной артерии с медиальной стороны; СФС располагается между поверхностной бедренной артерией и глубокой бедренной артерией; общая бедренная вена имеет неполную транспозицию и располагается глубже поверхностной артерии и глубокой бедренной артерии, между ними. Справа атипичной анатомии в области СФС выявлено не было (рис. 1).

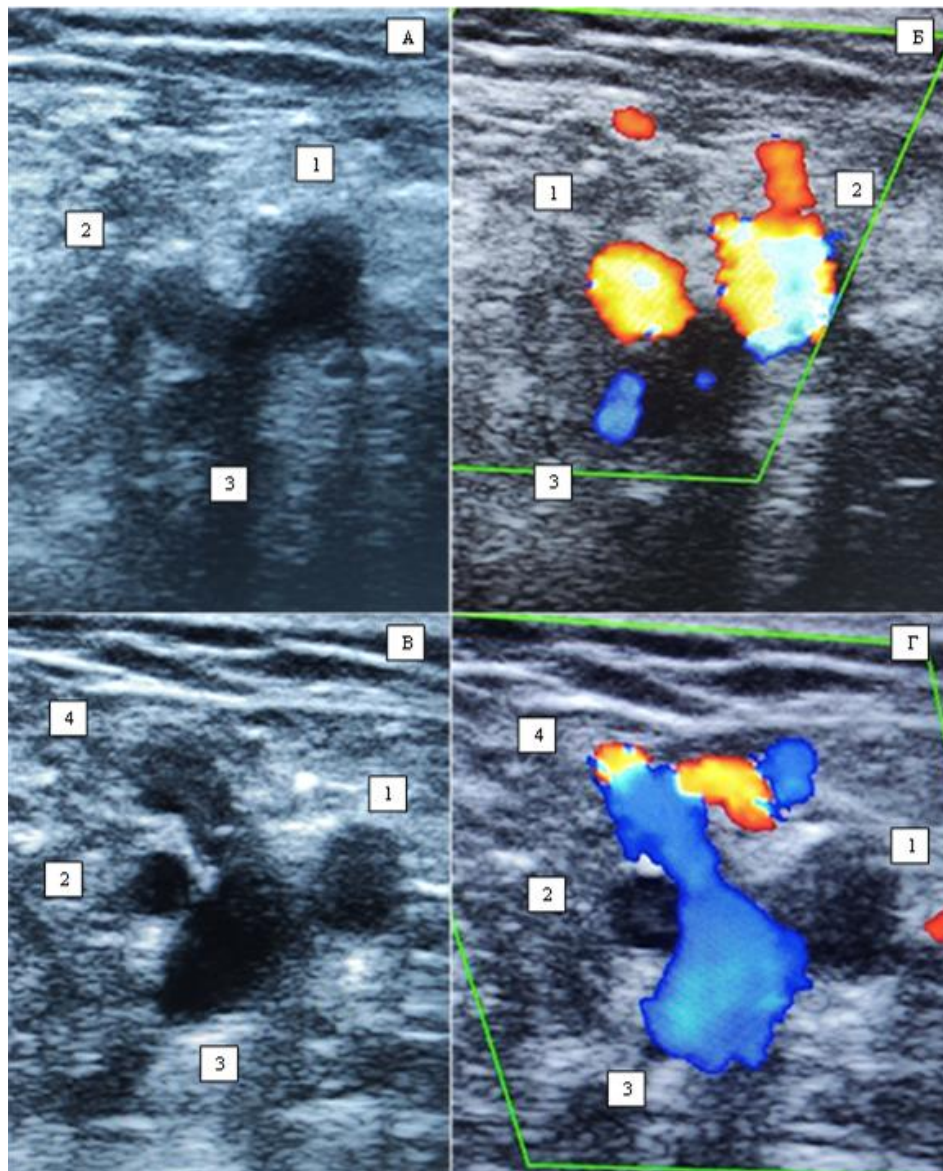
Был поставлен диагноз: варикозная болезнь вен нижних конечностей СЗ с обеих сторон.

При обсуждении вопроса о выборе хирургической тактики в связи с близким расположением бедренных артерий было решено отказаться от эндовенозной лазерной коагуляции.

Пациентке проводилась открытая операция с помощью зонда Бэбкокка с предоперационным маркированием области СФС.

Протокол операции: флэбэктомия по Бэбкокку–Мюллеру на левой нижней конечности.

Под спинномозговой анестезией в области овальной ямки паховым доступом размером 6 см были выделены приустьевой сегмент БПВ и СФС, до уровня впа-



**Рис. 1.** Ультразвуковое дуплексное сканирование — сканограмма области сафенофеморального соустья слева у пациентки С.

*Примечания:* А — В-режим, поперечный срез, уровень несколько выше сафенофеморального соустья; Б — Режим цифрового доплеровского картирования, поперечный срез, уровень чуть выше сафенофеморального соустья; В — В-режим, поперечный срез, на уровне сафенофеморального соустья; Г — Режим цифрового доплеровского картирования, поперечный срез, на уровне сафенофеморального соустья; 1 — Поверхностная бедренная артерия; 2 — Глубокая артерия бедра; 3 — Общая бедренная вена; 4 — Сафенофеморальное соустье.

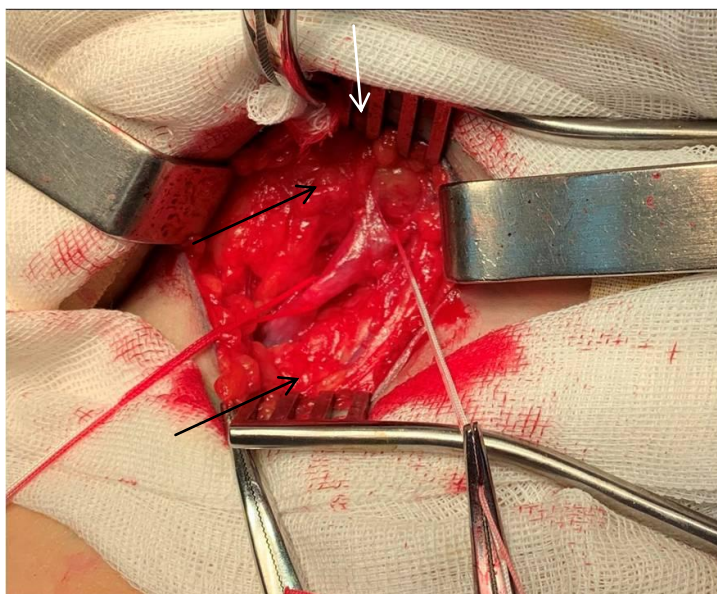
дения самого верхнего притока — верхней надчревной вены и бокового — поверхностной половой вены (рис. 2). Далее были резецированы поверхностная половая вена и БПВ, сразу ниже впадения верхней надчревной вены (рис. 3). БПВ удалена на зонде Бэбкокка. Варикозно-измененные подкожные вены удалены с помощью крючков Мюллера. Гемостаз.

Швы на послеоперационные раны. Асептические повязки.

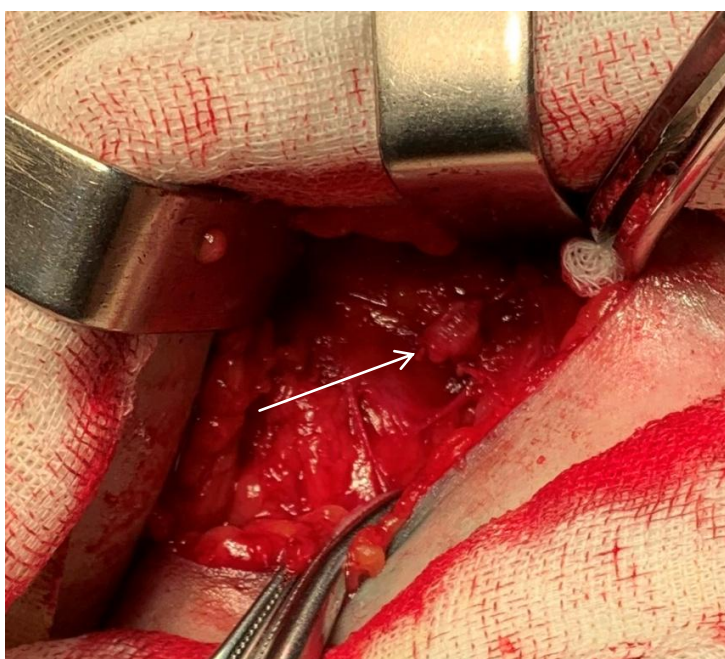
Послеоперационный период протекал без осложнений. Швы сняты на 8 сутки, послеоперационные раны зажили первичным натяжением.

На контрольном УЗДС: культя БПВ до 8 мм, проходима, дренируется верхней надчревной артерией (рис. 4).

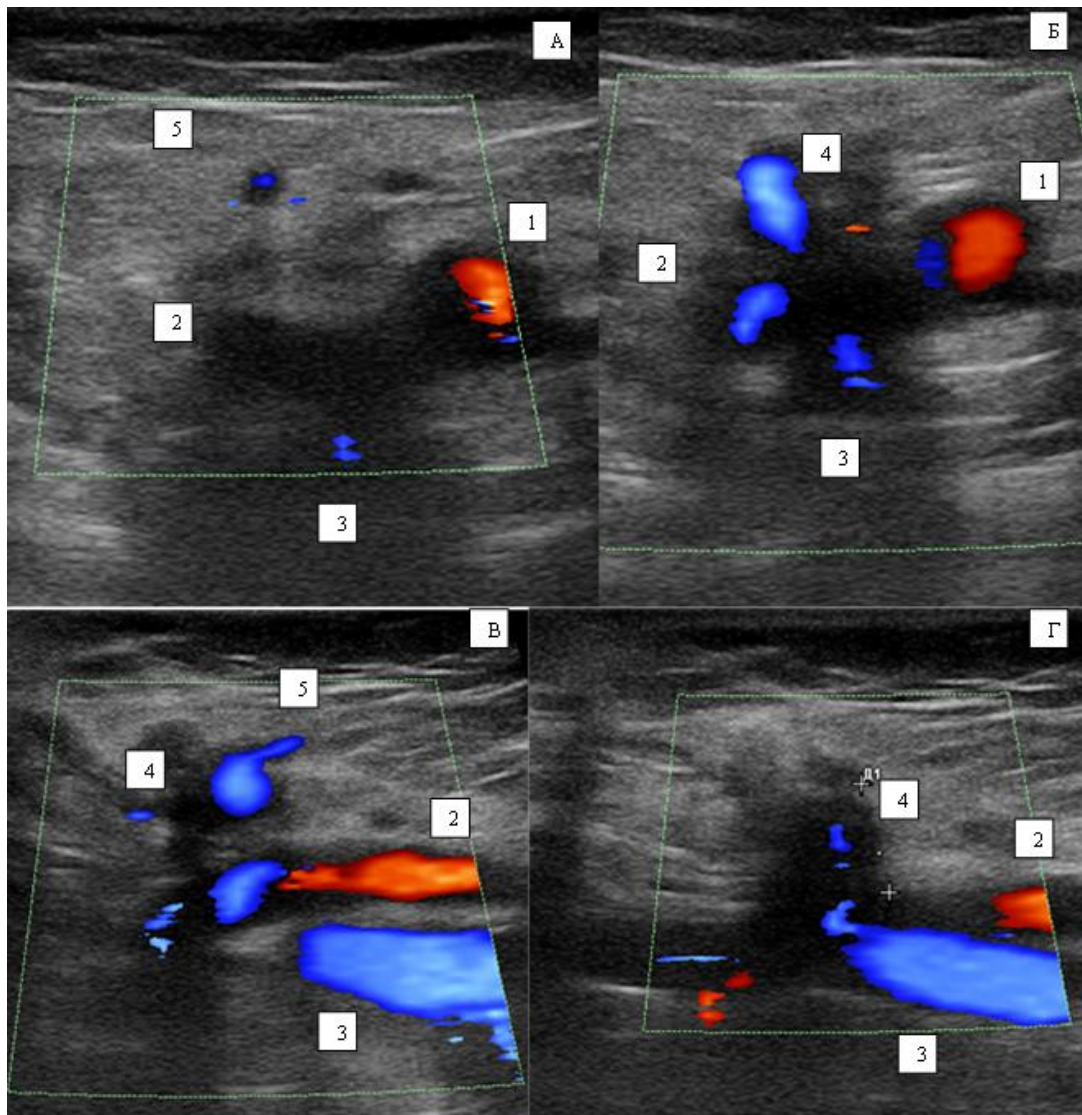




**Рис. 2.** Паховый доступ слева. Большая подкожная вена и поверхностная половая вена взяты на лигатуры. Верхняя надчревная вена показана белой стрелочкой. Глубокая артерия бедра показана черной стрелочкой.



**Рис. 3.** Большая подкожная вена резецирована. Культия показана стрелочкой.



**Рис. 4.** Ультразвуковое дуплексное сканирование — сканограмма области сафенофemorального соустья пациентки С. после операции.

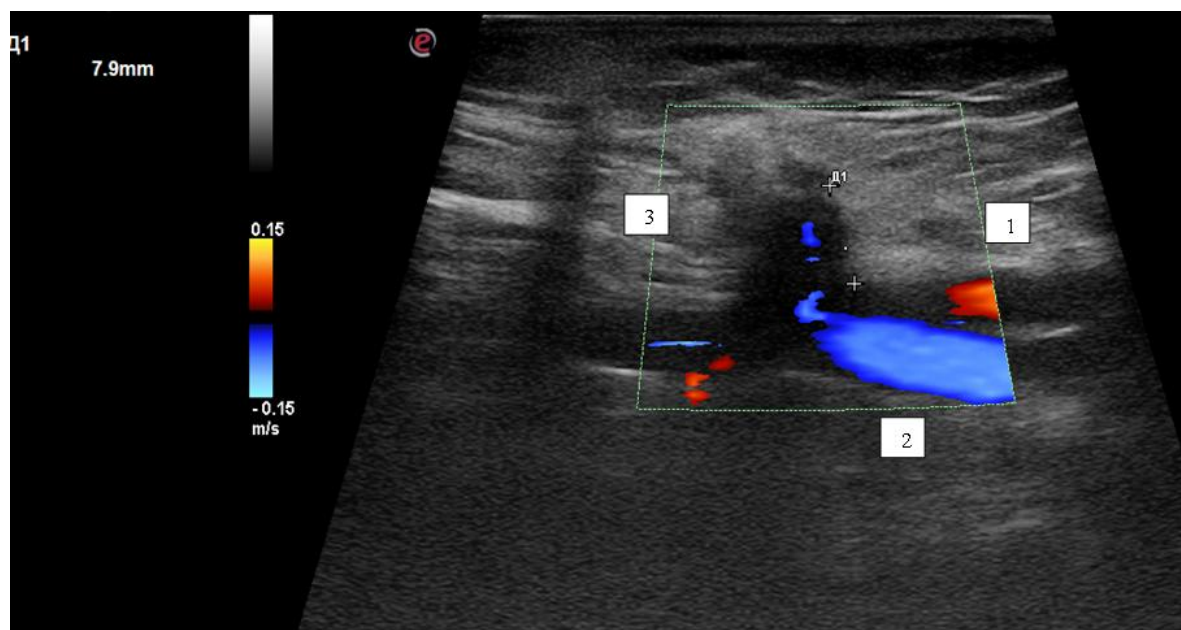
*Примечания:* А — режим цифрового доплеровского картирования, поперечный срез, уровень чуть выше культи сафенофemorального соустья; Б — режим цифрового доплеровского картирования, поперечный срез, на уровне культи сафенофemorального соустья; В — режим цифрового доплеровского картирования, продольный срез, на уровне культи сафенофemorального соустья; Г — режим цифрового доплеровского картирования, продольный срез, на уровне культи сафенофemorального соустья; 1 — поверхностная бедренная артерия; 2 — глубокая артерия бедра; 3 — общая бедренная вена; 4 — культя сафенофemorального соустья; 5 — верхняя надчревная вена.

### Обсуждение

Классическая анатомия сосудов в верхней трети бедра, в области овальной ямки включает: общую бедренную артерию и её основную ветвь — глубокую артерию бедра, которая отходит от задней или чаще заднелатеральной поверхности артерии; общую бедренную вену, расположенную медиальнее общей бедренной ар-

терии, и её основные притоки — глубокую бедренную вену и сафенофemorальное соустье; СФС в свою очередь принимает БПВ, переднелатеральный, заднемедиальные притоки, верхнюю надчревную вену, поверхностную половую вену, и располагается на переднемедиальной поверхности общей бедренной вены [10].

При выборе оперативного лечения с нормальной анатомией венозной системы



**Рис. 5.** Ультразвуковое дуплексное сканирование — сканограмма области сафенофemorального соустья пациентки С. после операции. Режим цифрового доплеровского картирования, продольный срез, на уровне культы сафенофemorального соустья; длина культы 7,9 мм.

*Примечание:* 1 — поверхностная бедренная артерия; 2 — общая бедренная вена; 3 — культя сафенофemorального соустья.

нижних конечностей, как правило, у хирургов вопросов не возникает, и, как уже говорилось, возможны следующие варианты: открытая операция, ЭВЛК или РЧА, склерозирование ствола БПВ. Однако, когда встаёт вопрос об оперативном лечении у пациентов с вариантной анатомией, могут возникнуть сложности с тактикой ведения больного. В литературе можно встретить описание подобных случаев.

Marcucci, и др. описывают случай полной транспозиции бедренной артерии и вены в пределах бедренного треугольника, у пациентки 47 лет с варикозным расширением подкожных вен, класс клинических проявлений С4 по классификации CEAP [11]. Аномалия не была обнаружена с помощью предоперационного ультразвукового исследования, а выявлена во время операции. Сафенофemorальное соустье и общая бедренная вена (ОБВ) были расположены латерально от общей бедренной артерии (ОБА), а БПВ пересекала общую бедренную артерию перед впадением в ОБВ. Авторы применили открытую методику: во время про-

ведения операции потребовалось выделение ОБА, взятие её на держалку и отведение в сторону. Операция прошла без осложнений.

Leite, и др. сообщают о случае неполной транспозиции ОБВ [12]. Во время проведения операции флебэктомии обнаружилось, что БПВ проходила над ОБА от медиальной до латеральной стороны, как бы окружая её. Для резекции БПВ также потребовалось отведение бедренной артерии.

Nabatoff сообщает о случае транспозиции ОБА и ОБВ в области овальной ямки, который был обнаружен во время операции по поводу варикозной болезни [13]. БПВ была сдавлена ОБА, что стало причиной варикозной трансформации БПВ. В ходе операции БПВ была мобилизована и выведена из-под ОБА, соустье резецировано и перевязано, оставлена короткая культя БПВ.

Kim D. S., и др. также предоставляют данные о том, что может потребоваться мобилизация бедренной артерии для адекватной резекции БПВ в случаях атипичной анатомии СФС [14].



В нашем клиническом наблюдении можно говорить о неполной транспозиции ОБВ: ГАБ отходила медиально от ОБА, а ОБВ лежала глубже ПБА и ГАБ, СФС располагалось между ПБА и ГАБ, поэтому изначально также планировалось выделение ПБА и ГАБ. Длина разреза 6 см и паховый доступ были обусловлены как раз этой необходимостью. Однако за счёт длины разреза и высокого доступа во время операции удалось обойтись без выделения бедренных артерий, и резекция БПВ была проведена сразу ниже уровня впадения верхней надчревной вены.

В послеоперационном периоде пациентка чувствовала себя хорошо, длина культи БПВ была менее 1 см и проходима, что соответствовало стандарту при проведении флебэктомии (рис. 5). Отказ от выде-

лений бедренных артерий позволил уменьшить травму тканей в области доступа, вероятность интра- и послеоперационных осложнений и обеспечить более лёгкое течение послеоперационного периода.

### Заключение

Учитывая возможные анатомические вариации сосудов всегда необходимо выполнять тщательный осмотр пациента и инструментальное обследование в виде ультразвуковой диагностики, чтобы избежать осложнений во время операции. Увеличение длины разреза, использование пахового доступа и маркирование зоны сафенофemorального соустья могут помочь избежать выделения бедренных артерий у пациентов с вариантной анатомией при этапе резекции большой подкожной вены.

### Список источников

1. Калинин Р.Е., Сучков И.А., Шанаев И.Н., и др. Клапанная недостаточность при варикозной болезни вен нижних конечностей. М.: ГЕОТАР-Медиа; 2017.
2. Швальб П.Г. История хирургии периферических вен в России // Флебология. 2010. Т. 4, № 1. С. 12–14.
3. Волков А.С., Дибиров М.Д., Шиманко А.И., др. Сравнение результатов применения эндовазальной лазерной и радиочастотной облитерации ствола большой подкожной вены в комплексном лечении больных с варикозной болезнью нижних конечностей // Флебология. 2020. Т. 14, № 2. С. 91–98. doi: [10.17116/flebo20201402191](https://doi.org/10.17116/flebo20201402191)
4. Шиманко А.И., Дибиров М.Д., Зубрицкий В.Ф., и др. Комплексное лечение трофических язв венозной этиологии // Флебология. 2017. Т. 11, № 2. С. 91–95. doi: [10.17116/flebo201711291-95](https://doi.org/10.17116/flebo201711291-95)
5. Калинин Р.Е., Сучков И.А., Шанаев И.Н., и др. Гемодинамические нарушения при варикозной болезни // Наука молодых (Eruditio Juvenium). 2021. Т. 9, № 1. С. 68–76. doi: [10.23888/HMJ20219168-76](https://doi.org/10.23888/HMJ20219168-76)
6. Золотухин И.А., Кириенко А.И., Богачев В.Ю., и др. Рецидив варикозной болезни // Вопросы ангиологии, сосудистой и оперативной хирургии. 2005. № 1. С. 12–17.
7. Шанаев И.Н., Пучкова Г.А., Князева О.А. Редкий вариант сафенофemorального соустья // Наука молодых (Eruditio Juvenium). 2015. № 3. С. 57–62.
8. Калинин Р.Е., Сучков И.А., Пучкова Г.А., и др. Варианты топографии сосудов зоны *trigonum femorale Scarpae* // Вестник Авиценны. 2017. № 3. С. 431–435. doi: [10.25005/2074-0581-2017-19-3-431-435](https://doi.org/10.25005/2074-0581-2017-19-3-431-435)
9. Калинин Р.Е., Сучков И.А., Климентова Э.А., и др. Клиническая анатомия глубоких сосудов бедра области бедренного треугольника // Ангиология и сосудистая хирургия. 2021. Т. 27, № 1. С. 17–22.
10. Шевченко Ю.Л., Стойко Ю.М. Клиническая флебология. М.: ДПК Пресс; 2016.
11. Marcucci G., Antonelli R., Accrocca F., et al. A rare anomaly of the femoral vessels: complete transposition of the femoral artery and vein // Interactive Cardiovascular and Thoracic Surgery. 2010. Vol. 11, No. 6. P. 838–839. doi: [10.1510/icvts.2010.250423](https://doi.org/10.1510/icvts.2010.250423)
12. Leite J.O., Carvalho Ventura I., Botelho F.E., et al. Incomplete transposition of the common femoral artery and vein // International Angiology. 2010. Vol. 29, No. 1. P. 80–82.
13. Nabatoff R.A. Anomalies encountered during varicose vein surgery // Archives of Surgery. 1978. Vol. 113, No. 5. P. 586–588. doi: [10.1001/archsurg.1978.01370170048007](https://doi.org/10.1001/archsurg.1978.01370170048007)
14. Kim D.S., Kim S.W., Lee H.S., et al. Rare Vascular Anomalies in the Femoral Triangle During Varicose Vein Surgery // The Korean Journal of Thoracic and Cardiovascular Surgery. 2017. Vol. 50, No. 2. P. 99–104. doi: [10.5090/kjtcvs.2017.50.2.99](https://doi.org/10.5090/kjtcvs.2017.50.2.99)
15. Стойко Ю.М., Кириенко А.И., Илюхин Е.А., др. Диагностика и лечение тромбофлебита поверхностных вен конечностей. Рекомендации ассоциации флебологов России // Флебология. 2019. Т. 13, № 2. С. 78–97. doi: [10.17116/flebo20191302178](https://doi.org/10.17116/flebo20191302178)
16. Небылицын Ю.С. Назарук А.А. Флебология: настоящее и будущее // Российский медико-биологический вестник имени академика И.П. Павлова. 2017. Т. 25, № 1. С. 133–148. doi: [10.23888/PAVLOVJ20171133-148](https://doi.org/10.23888/PAVLOVJ20171133-148)



## References

- Kalinin RE, Suchkov IA, Shanayev IN, et al. *Klapannaya nedostatochnost' pri varikoznoy bolezni ven nizhnikh konechnostey*. Moscow: GEOTAR-Media; 2017. (In Russ).
- Sval'b PG. History of peripheral vein surgery in Russia. *Flebologiya*. 2010;4(1):12-4. (In Russ).
- Volkov AS, Dibirov MD, Shimanko AI, et al. Comparison of Endovasal Laser and Radiofrequency Ablation of Great Saphenous Vein in the Complex Treatment of Lower Limb Varicose Vein Disease. *Flebologiya*. 2020;14(2):91-8. (In Russ). doi: [10.17116/flebo20201402191](https://doi.org/10.17116/flebo20201402191)
- Shimanko AI, Dibirov MD, Zubritsky VF, et al. The Combined Treatment of Trophic Ulcers of Venous Etiology. *Flebologiya*. 2017;11(2):91-5. (In Russ). doi: [10.17116/flebo201711291-95](https://doi.org/10.17116/flebo201711291-95)
- Kalinin RE, Suchkov IA, Shanaev IN, et al. Hemodynamic disorders in varicose vein disease. *Nauka Molodykh (Eruditio Juvenium)*. 2021;9(1): 68-76. (In Russ). doi: [10.23888/HMJ20219168-76](https://doi.org/10.23888/HMJ20219168-76)
- Zolotukhin IA, Kiriyenko AI, Bogachev VYu, et al. Retsidiv varikoznoy bolezni. *Voprosy Angiologii, Sosudistoy i Operativnoy Khirurgii*. 2005;(1):12-7. (In Russ).
- Shanaev IN, Puchkova GA, Knyazeva OA. A rare variant of the saphenofemoral junction. *Nauka molodykh (Eruditio Juvenium)*. 2015;(3):57-62. (In Russ).
- Kalinin RE, Suchkov IA, Puchkova GA, et al. Variants of topography of vessels of the trigonum femorale Scarpaе zone. *Avicenna Bulletin*. 2017;19(3):431-5. (In Russ). doi: [10.25005/2074-0581-2017-19-3-431-435](https://doi.org/10.25005/2074-0581-2017-19-3-431-435)
- Kalinin RE, Suchkov IA, Klimentova EA, et al. Clinical anatomy of deep femoral vessels in the area of femoral triangle. *Angiology and Vascular Surgery*. 2021;27(4):17-22. (In Russ).
- Shevchenko YuL, Stoyko YuM. *Klinicheskaya flebologiya*. Moscow: DPK Press; 2016. (In Russ).
- Marcucci G, Antonelli R, Accrocca F, et al. A rare anomaly of the femoral vessels: complete transposition of the femoral artery and vein. *Interactive Cardiovascular and Thoracic Surgery*. 2010;11(6):838-9. doi: [10.1510/icvts.2010.250423](https://doi.org/10.1510/icvts.2010.250423)
- Leite JO, Carvalho Ventura I, Botelho FE, et al. Incomplete transposition of the common femoral artery and vein. *International Angiology*. 2010; 29(1):80-2.
- Nabatoff RA. Anomalies encountered during varicose vein surgery. *Archives of Surgery*. 1978;113(5): 586-8. doi: [10.1001/archsurg.1978.01370170048007](https://doi.org/10.1001/archsurg.1978.01370170048007)
- Kim DS, Kim SW, Lee HS, et al. Vascular Anomalies in the Femoral Triangle During Varicose Vein Surgery. *The Korean Journal of Thoracic and Cardiovascular Surgery*. 2017;50(2):99-104. doi: [10.5090/kjtcs.2017.50.2.99](https://doi.org/10.5090/kjtcs.2017.50.2.99)
- Stojko YuM, Kirienko AI, Iliukhin EA, et al. Diagnostics and Treatment of Superficial Trombophlebitis. Guidelines of the Russian Phlebological Association. *Flebologiya*. 2019;13(2):78-97. (In Russ). doi: [10.17116/flebo20191302178](https://doi.org/10.17116/flebo20191302178)
- Nebylitsyn YS, Nazaruk AA. Phlebology: present and future. *I.P. Pavlov Russian Medical Biological Herald*. 2017;25(1):133-48. (In Russ). doi: [10.2388/PAVLOVJ20171133-148](https://doi.org/10.2388/PAVLOVJ20171133-148)

## Дополнительная информация

**Финансирование.** Авторы заявляют об отсутствии финансирования при проведении исследования.

**Этика.** Использованы данные пациента в соответствии с письменным информированным согласием.

### Информация об авторах:

✉ *Корбут Виктор Сергеевич* — сердечно-сосудистый хирург отделения дневного стационара сосудистой хирургии, SPIN: 9440-3048, <https://orcid.org/0000-0001-5478-1111>, e-mail: [viktorkorbut21@gmail.com](mailto:viktorkorbut21@gmail.com)

*Шанаев Иван Николаевич* — д.м.н., доцент кафедры сердечно-сосудистой, рентгенэндоваскулярной хирургии и лучевой диагностики; сердечно-сосудистый хирург отделения дневного стационара сосудистой хирургии, SPIN: 5524-6524, <https://orcid.org/0000-0002-8967-3978>, e-mail: [c350@yandex.ru](mailto:c350@yandex.ru)

*Юдин Владимир Александрович* — д.м.н., профессор, профессор кафедры хирургии, акушерства и гинекологии ФДПО, SPIN: 1463-2810, <https://orcid.org/0000-0001-6385-7413>, e-mail: [vyudin@yandex.ru](mailto:vyudin@yandex.ru)

**Конфликт интересов.** Авторы заявляют об отсутствии конфликта интересов.

**Funding.** The authors declare no funding for the study.

**Ethics.** The data is used in accordance with the informed consent of patient.

### Information about the authors:

✉ *Viktor S. Korbut* — MD, Cardiovascular Surgeon of the Day Hospital of Vascular Surgery, SPIN: 9440-3048, <https://orcid.org/0000-0001-5478-1111>, e-mail: [viktorkorbut21@gmail.com](mailto:viktorkorbut21@gmail.com)

*Ivan N. Shanayev* — MD, Dr. Sci. (Med.), Associate Professor of the Department of Cardiovascular, X-Ray Endovascular, Operative Surgery and Topographic Anatomy; Cardiovascular Surgeon of the Day Hospital of Vascular Surgery, SPIN: 5524-6524, <https://orcid.org/0000-0002-8967-3978>, e-mail: [c350@yandex.ru](mailto:c350@yandex.ru)

*Vladimir A. Yudin* — MD, Dr. Sci. (Med.), Professor, Professor of the Department of Surgery, Obstetrics and Gynecology of the Faculty of Additional Professional Education, SPIN: 1463-2810, <https://orcid.org/0000-0001-6385-7413>, e-mail: [vyudin@yandex.ru](mailto:vyudin@yandex.ru)

**Conflict of interests.** The authors declare no conflict of interests.